

IMAGEN EN LA MEDICINA

Obstrucción y dislocación de endoprótesis biliar **Biliary endoprosthesis obstruction and dislocation**

Obel Alcides Guerra Leal¹

¹ Hospital General Docente Enrique Cabrera Cossío, La Habana, La Habana, Cuba, CP: 10800

Cómo citar este artículo:

Guerra-Leal O. Obstrucción y dislocación de endoprótesis biliar. **Medisur** [revista en Internet]. 2016 [citado 2026 May 2]; 15(1):[aprox. 1 p.]. Disponible en: <https://medisur.sld.cu/index.php/medisur/article/view/3298>

Aprobado: 2016-12-09 08:57:49

Correspondencia: Obel Alcides Guerra Leal. Hospital General Docente Enrique Cabrera Cossío
oaguerra@infomed.sld.cu

Se presenta un paciente de 52 años, con antecedentes de pancreatitis crónica tratada con colocación de endoprótesis biliar por colangiopancreatografía retrógrada endoscópica (CPRE) un año antes. Fue operado por colangitis aguda realizándose colecistectomía, coledocotomía y colocación de sonda en T de Kehr, sin lograr extraer la endoprótesis biliar dislocada; no obstante, evolucionó favorablemente. Se realizó colangiografía por

sonda en T a los 14 días (Figura 1), que evidenció dilatación de vías biliares intra y extrahepáticas (A), endoprótesis biliar obstruida y dislocada hacia el duodeno (B) y calcificaciones múltiples en cabeza pancreática (C). Se realizó CPRE al mes de operado, intervención en la que se extrajo la prótesis dislocada y se colocó una nueva endoprótesis biliar, con lo que el paciente evolucionó favorablemente y fue posible retirar la sonda T a las 72 horas.

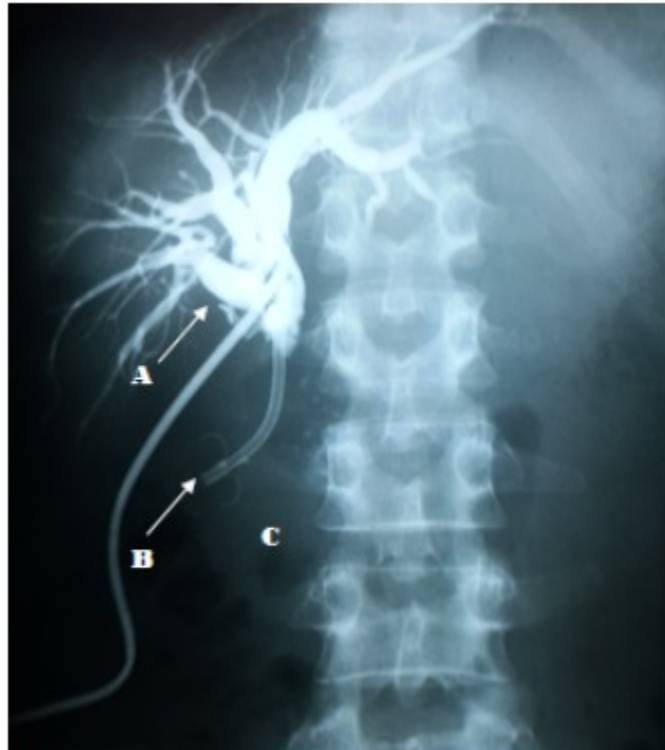


Figura 1

REFERENCIAS BIBLIOGRÁFICAS