

IMAGEN EN LA MEDICINA

Síndrome de Eagle

Eagle Syndrome

Jorge Luis Castillo López¹

¹ Hospital Clínico Quirúrgico Hermanos Ameijeiras, La Habana, La Habana, Cuba, CP: 10300

Cómo citar este artículo:

Castillo-López J. Síndrome de Eagle. **Medisur** [revista en Internet]. 2016 [citado 2026 May 2]; 15(1):[aprox. 3 p.]. Disponible en: <https://medisur.sld.cu/index.php/medisur/article/view/3253>

Aprobado: 2016-11-15 09:46:20

Correspondencia: Jorge Luis Castillo López. Hospital Clínico Quirúrgico Hermanos Ameijeiras. La Habana jorgelcastillo84@gmail.com

Se presentan imágenes del caso de una paciente femenina de 53 años de edad, sin antecedentes traumáticos cervicales, ni antecedente de amigdalotomía, que refirió sensación de cuerpo extraño en región faríngea de lado izquierdo, desde hacía seis meses. El cuadro empeoró con la disfagia, inicialmente al comer alimentos sólidos, luego se sumaron los alimentos líquidos. Durante el último mes presentó momentos de dolor espontáneo, episódico, de duración variable de minutos a horas, en la región anteriormente mencionada, sin irradiación. Tras el diagnóstico clínico de faringitis, se le indicaron analgésicos y antibióticos, lo cual no mejoró el cuadro inicial. Un nuevo examen físico reveló dolor leve en el cuello a la palpación, más intenso en la región submandibular izquierda, por

lo que se indicaron estudios imagenológicos. Se realizó tomografía multicorte con reconstrucciones multiplanares, máxima intensidad de proyección (Figura 1 y figura 2), y técnica de renderización de volumen (VTR) para la construcción de superficies en 3D, donde se evidenció la gran elongación del proceso estiloideo y calcificación del ligamento estilo hiodeo izquierdo, hasta su sitio de inserción. En las reconstrucciones 3D y VTR selectivas del proceso estiloideo izquierdo (Figura 3 y figura 4), se constataron imágenes compatibles con apófisis estiloideas elongada, pseudoarticulada y calcificada en relación con Síndrome de Eagle. La paciente fue remitida al Departamento de Cirugía maxilofacial para su valoración y tratamiento quirúrgico.

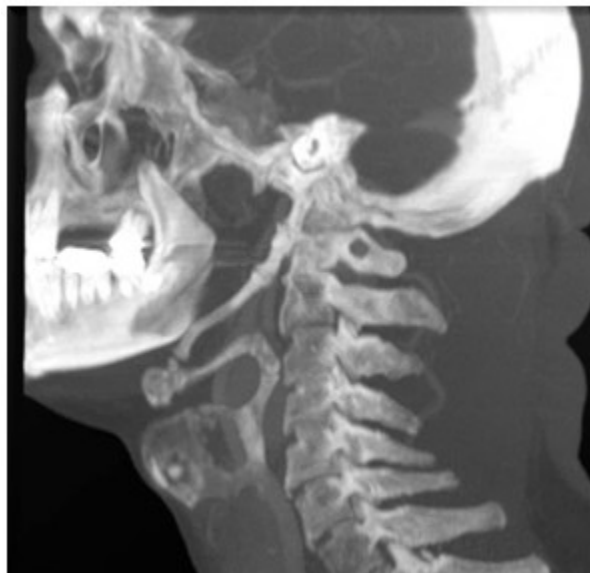

Figura 1

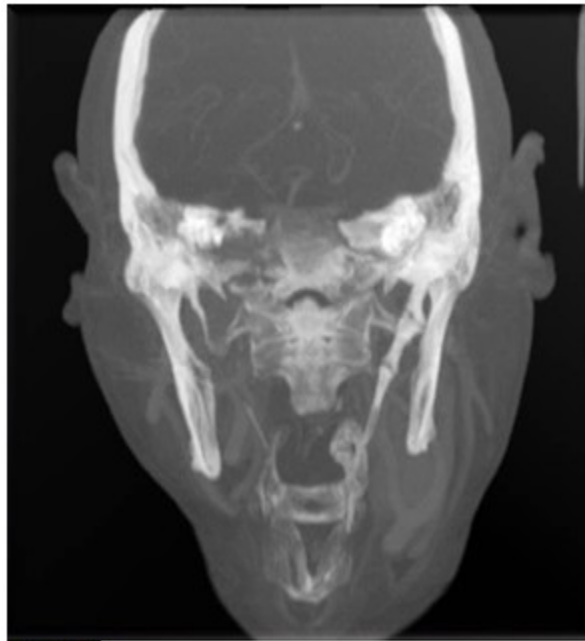


Figura 2

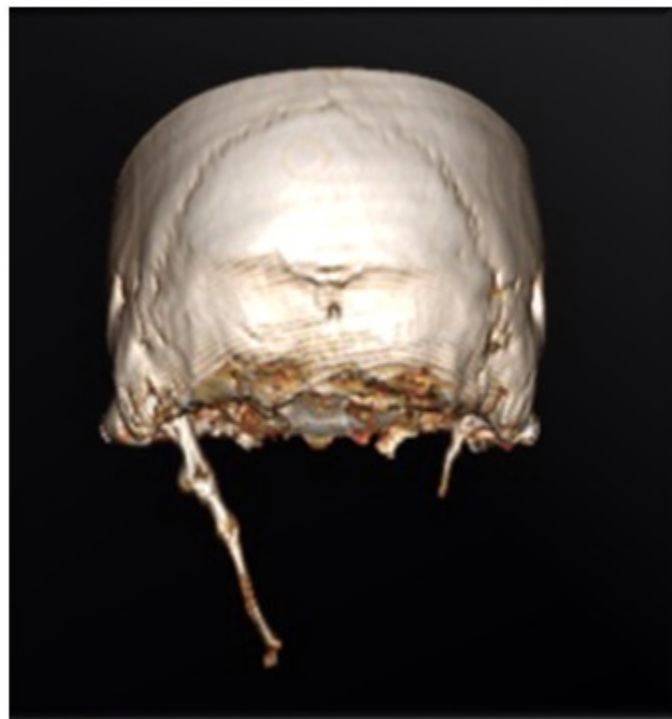

Figura 3

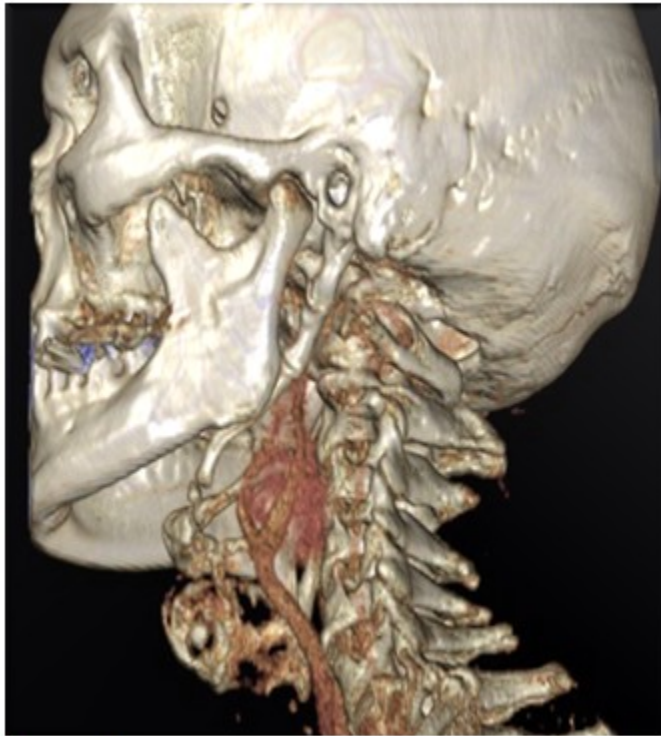

Figura 4

REFERENCIAS BIBLIOGRÁFICAS