

PRESENTACIÓN DE CASO

Bocio endotorácico. Presentación de dos casos

Endothoracic goiter. Presentation of two cases

José Alberto Puerto Lorenzo¹ Lidia Torres Ajá¹ Eslinda Cabanes Rojas¹

¹ Hospital General Universitario Dr. Gustavo Aldereguía Lima, Cienfuegos, Cienfuegos, Cuba, CP: 55100

Cómo citar este artículo:

Puerto-Lorenzo J, Torres-Ajá L, Cabanes-Rojas E. Bocio endotorácico. Presentación de dos casos. **Medisur** [revista en Internet]. 2016 [citado 2021 Ago 28]; 14(5):[aprox. 5 p.]. Disponible en: <http://medisur.sld.cu/index.php/medisur/article/view/3228>

Resumen

Un bocio se considera intratorácico cuando más de un 50 % de la glándula tiroides está en el mediastino, o sea, por debajo del nivel del estrecho torácico superior. Es una enfermedad poco frecuente, que representa alrededor del 10 % del total de las masas mediastínicas. Se presentan dos casos de pacientes operadas de bocio endotorácico en el hospital Dr. Gustavo Aldereguía Lima de Cienfuegos. El tratamiento quirúrgico aplicado fue la hemitiroidectomía derecha, con istmectomía y resección de la prolongación mediastínica del tumor. Se trata de una entidad poco frecuente, por lo que se considera de interés su publicación.

Palabras clave: bocio subesternal, procedimientos quirúrgicos operativos, glándula tiroides

Abstract

A goiter is considered thoracic when more than 50% of the thyroid gland is in the mediastinum, under the level of the upper thoracic inlet. It is an infrequent disease, which represents about 10% of the mediastinal masses. Two cases are presented of patients who underwent endothoracic goiter surgery in the Hospital Dr. Gustavo Aldereguía Lima of Cienfuegos. The surgical treatment applied was right hemithyroidectomy, with isthmectomy and resection of the mediastinic tumor extension. It is an infrequent entity, reason for which it is considered a publication of interest.

Key words: goiter, substernal, surgical procedures, operative, thyroid gland

Aprobado: 2016-09-09 10:52:35

Correspondencia: José Alberto Puerto Lorenzo. Hospital General Universitario Dr. Gustavo Aldereguía Lima. Cienfuegos lidia.torres@gal.sld.cu

INTRODUCCIÓN

El bocio intratorácico o endotorácico es una entidad clinicopatológica definida por criterios poco uniformes, sin que exista unanimidad en la cantidad de tiroides que debe localizarse en el tórax o hasta qué nivel debe descender para considerarse como tal.¹ Gao y colaboradores lo definen como aquel bocio localizado total o parcialmente en el mediastino y que en posición de hiperextensión del cuello, tiene su borde inferior al menos tres centímetros por debajo del manubrio esternal.²

Según la mayoría de los autores el bocio endotorácico es asintomático en el 20 al 30 % de los casos. Se presenta con más frecuencia en el sexo femenino, con una relación de 3/1 con respecto al sexo masculino y en la quinta o sexta década de la vida. Debido al lento crecimiento el síntoma inicial es la masa cervical; pueden presentarse síntomas secundarios, como disnea, estridor, disfagia y ronquera, debido a la compresión de las estructuras intratorácicas.³ Otros síntomas menos frecuentes producidos por la compresión vascular, son la presencia de várices esofágicas con hemorragias digestivas, síndrome de la vena cava superior, accidentes isquémicos transitorios y edema cerebral, así como el signo de Pemberton y la desviación traqueal.⁴

Su principal etiología es el bocio multinodular, seguido del adenoma folicular y la tiroiditis crónica autoinmunitaria. La incidencia de malignidad varía del 3 al 16 %, y es mayor a medida que aumenta la edad del paciente.⁵ Algunos factores que contribuyen al crecimiento glandular, son la falta de yodo y el defecto en la síntesis de tiroxina, que aumenta los niveles de la hormona estimulante de la tiroides y acelera el crecimiento de las células foliculares.⁶

El bocio intratorácico responde poco al tratamiento con tiroxina, por lo tanto, la cirugía es el tratamiento de elección, y es de preferencia la resección total de la glándula, que generalmente puede removerse por abordaje cervical, aunque el abordaje torácico puede usarse en bocios ectópicos de localización posterior.⁷ En pacientes de alto riesgo puede realizarse tratamiento con yodo radioactivo. Se pueden presentar complicaciones como la hipocalcemia por lesión de las glándulas paratiroides, las lesiones de los nervios recurrentes, los hematomas y las hemorragias, las infecciones de la herida quirúrgica, las

complicaciones de la vía aérea, como el colapso traqueal postoperatorio o la prolongación de la ventilación mecánica por traqueomalacia, y la infección del tracto respiratorio, entre otras.^{8,9} Estas complicaciones son muy raras en un bocio multinodular. Afirma la mayoría de los autores, que la morbilidad de la tiroidectomía de un bocio mediastinal comparado con un bocio cervical es ligeramente mayor, pero esta no es estadísticamente significativa y ambas son muy escasas.¹⁰

El objetivo de este trabajo es presentar dos casos de pacientes con bocio endotorácico, los cuales fueron sometidos a intervención quirúrgica. Se trata de una entidad poco frecuente, por lo que se considera de interés su publicación.

PRESENTACIÓN DEL CASO

Caso 1

Se presenta paciente femenina de 59 años de edad, con antecedentes de hipertensión arterial y diabetes mellitus, que acudió a consulta por presentar aumento de volumen de la región inferior y anterolateral derecha del cuello, acompañado de decaimiento, palpitations y disfagia. Al examen físico se constató una tumoración que ocupaba la región anterolateral derecha del cuello (Figura 1), no adherida a planos profundos, que se prolongaba hacia la parte superior del tórax, sin adenopatías acompañantes.

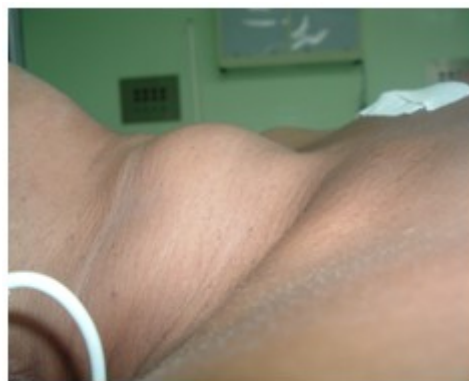

Figura 1. Vista lateral del cuello, donde se observa el aumento de volumen.

Se le realizó radiografía anteroposterior de tórax,

donde se observó radiopacidad cervicotorácica y ensanchamiento del mediastino. La TAC informó la presencia de una gran lesión tumoral de aproximadamente 5,61 x 8,13 x 6,67 que se extendía desde el lóbulo derecho del tiroides hasta la bifurcación traqueal con calcificaciones en su interior y alteraciones de la densidad, que oscilaba entre 45 y 82 UH, y desviación traqueal hacia la izquierda, así como compresión del esófago. En el ultrasonido del tiroides se constató la gran imagen heterogénea que ocupaba todo el

lóbulo y se prolongaba hacia el contorno derecho de mediastino, con vascularización periférica; el lóbulo izquierdo se observó de tamaño normal. La BAAF resultó negativa respecto a la presencia de células neoplásicas, e informó como diagnóstico definitivo la presencia de un bocio multinodular. Se decidió intervenir quirúrgicamente a la paciente para resección de la parte afectada y extracción de la lesión. (Figura 2, figura 3)

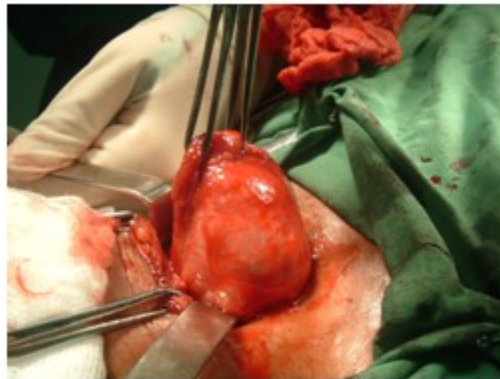


Figura 2. Exsérésis del tumor.

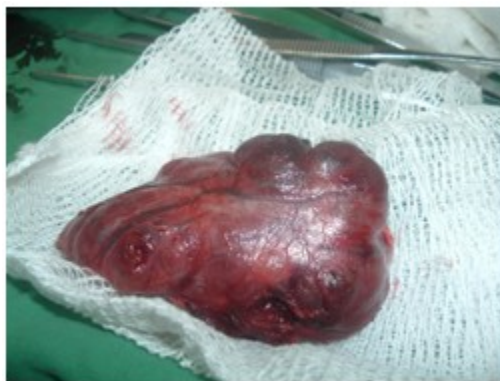

Figura 3. Pieza quirúrgica.

Caso 2

Se presenta otra paciente de 43 años de edad, que acudió a consulta por presentar aumento de

volumen de la región anterolateral derecha del cuello, acompañada en ocasiones por disfagia. Al examen físico se constató una masa que ocupaba la región anterolateral del cuello (Figura

4), y que se prolongaba hacia la parte superior del tórax, no adherida a planos profundos y sin acompañarse de adenopatías.

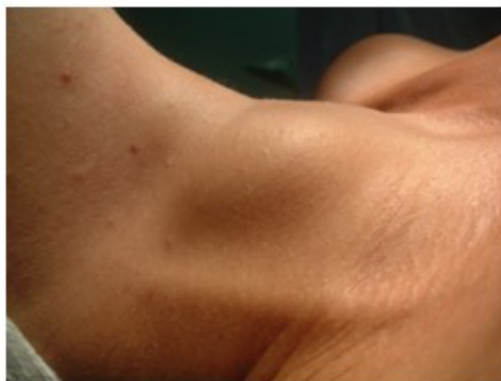

Figura 4. Vista lateral del cuello, donde se observa el aumento de volumen.

La radiografía anteroposterior de tórax mostró una radioopacidad cardiotorácica y ensanchamiento del mediastino. En la TAC se detectó la presencia de una gran lesión tumoral, de 6,1 X 8,4 X 7,5 centímetros aproximadamente, que se extendía desde el lóbulo derecho del tiroides hasta la bifurcación de la traquea, con calcificaciones en su interior, que producía desviación traqueal a la izquierda y compresión del esófago. El ultrasonido del tiroides mostró una imagen compleja que ocupaba todo el polo inferior y se prolongaba hacia el mediastino, con

vascularización periférica. El lóbulo izquierdo se observó de tamaño normal. La BAAF informó la ausencia de células neoplásicas y como diagnóstico definitivo se planteó una tiroiditis crónica de Hashimoto.

Como en el primer caso, el tratamiento quirúrgico aplicado fue la hemitiroidectomía derecha, con istmectomía y resección de la prolongación mediastínica del tumor (Figura 5, figura 6). No se presentaron complicaciones y la evolución fue satisfactoria.

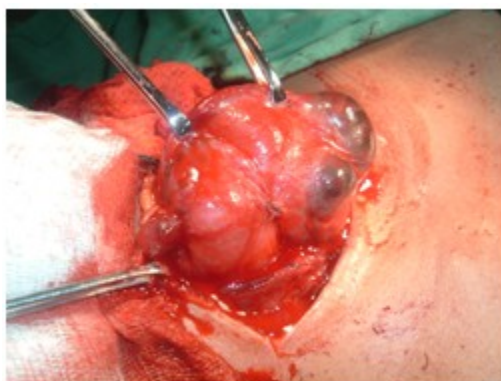

Figura 5. Exsérésis del tumor.

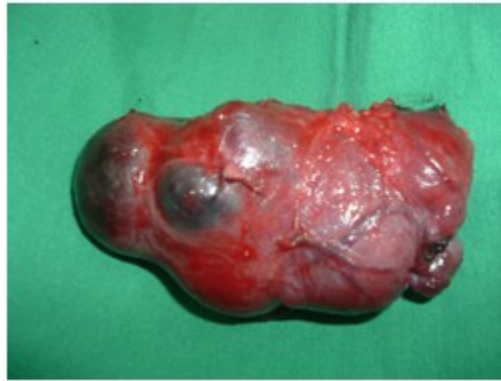

Figura 6. Pieza quirúrgica.

DISCUSIÓN

La presentación de dos pacientes del sexo femenino confirma lo ya expuesto por otros estudios acerca del predominio de la enfermedad en este grupo.

El diagnóstico de un bocio endotorácico se realiza por el interrogatorio, el examen físico y la realización de diferentes complementarios, entre los que se encuentra la radiografía simple de tórax, donde puede observarse una masa mediastinal o un engrosamiento del mediastino superior, así como la desviación de la tráquea respecto a la línea media;¹¹ la tomografía axial computarizada (TAC) ofrece información precisa acerca de las relaciones entre los órganos intratorácicos y el bocio, y es de mucha utilidad para el cirujano a la hora de planificar el abordaje quirúrgico.

Con la resonancia magnética hay menos experiencias, pero al igual que la TAC, aporta información importante. El ultrasonido de tórax tiene sus limitaciones, debido a interferencias en la imagen por la parrilla costal y el esternón.¹² La gammagrafía tiroidea puede ser útil para el diagnóstico diferencial del bocio con otras masas mediastínicas; sin embargo, puede dar falsos negativos en caso de nódulos fríos. La biopsia por aspiración con aguja fina (BAAF) es muy importante en el diagnóstico del bocio cervical, pero no está indicada en el bocio mediastínico por el riesgo de hemorragia.¹³

A estas pacientes se les realizó inicialmente una

correcta y amplia anamnesis, examen físico exhaustivo, estudios imagenológicos (radiografía de tórax, ultrasonografía del tiroides), BAAF y estudio de la función tiroidea, considerados básicos para el diagnóstico de la enfermedad. A muchos pacientes se les realizan estudios más profundos, por ejemplo, la TAC de tórax.⁶ En cuanto al tratamiento quirúrgico, el utilizado en estos casos fue la hemitiroidectomía derecha con istmectomía y exéresis de la prolongación endotorácica a través de una incisión de corbata de Kocher. No obstante, es de destacar que la técnica de preferencia para la mayoría de los autores es la tiroidectomía total, a pesar de que en la mayoría de los casos la histología es benigna.⁷

A pesar de que en la literatura mundial se reportan algunas complicaciones postoperatorias de esta enfermedad, como hematomas de la herida, hipoparatiroidismo, paresia de las cuerdas vocales, entre otras,¹³ en las pacientes presentadas no se presentaron estas ni otras complicaciones.

Se concluye que el bocio endotorácico es una enfermedad de baja incidencia, que afecta mayormente a las mujeres. El tratamiento de elección es la resección total de la glándula, aunque en los casos presentados se realizó hemitiroidectomía derecha con istmectomía y exéresis de la prolongación endotorácica.

REFERENCIAS BIBLIOGRÁFICAS

1. Mederos Curbelo ON, Barrera Ortega JC, Villafranca Hernández O, Gómez Guirola L, Mederos Trujillo OL. Morbilidad de las afecciones quirúrgicas del mediastino. *Rev Cubana Cirugía* [revista en Internet]. 2011 [cited 12 Oct 2015] ; 50 (4): [aprox. 12p]. Available from: http://www.bvs.sld.cu/revistas/cir/vol50_4_11/cir05411.htm.
2. Gao B, Tian W, Jiang Y, Zhang X, Zhao J, Zhang S, et al. Peri-Operative Treatment of Giant Nodular Goiter. *Int J Med Sic*. 2012 ; 9 (9): 778-85.
3. Nada A, Ahmed AM, Vilallonga R, Armengol M, Moustafa I. A Giant Euthyroid Endemic Multinodular Goiter with No Obstructive or Compressive Symptoms. *Case Rep Med*. 2011 ; 2011: 620480.
4. Kilic D, Findikcioglu A, Ekici Y, Alemdaroglu U, Hekimoglu K, Hatipoglu A. When istransthoracic approach indicated in retrosternal goiters?. *Ann Thorac Cardiovasc Surg*. 2011 ; 17 (3): 250-3.
5. Siegel R, Ward E, Brawley O, Jemal A. Cancer statistics, 2011: the impact of eliminating socioeconomic and racial disparities on premature cancer deaths. *CA Cancer J Clin*. 2011 ; 61 (4): 212-36.
6. Vazquez BJ, Richards ML. Imaging Thyroid and Parathyroid Glands. *Surg Clin North Am*. 2011 ; 91 (1): 15-32.
7. Iglesias Díaz G. Bocio intratorácico. *Rev Ciencias Médicas* [revista en Internet]. 2014 [cited 7 Dic 2016] ; 18 (6): [aprox. 11p]. Available from: http://scielo.sld.cu/scielo.php?script=sci_arttext&pid=S1561-31942014000600016&lng=es.
8. Parlá Sardiñas J. Bocio. *Rev Cubana Endocrinol* [revista en Internet]. 2012 [cited 10 Nov 2015] ; 23 (3): [aprox. 7p]. Available from: http://scielo.sld.cu/scielo.php?script=sci_arttext&pid=S1561-29532012000300003&lng=es.
9. Bajwa SJ, Sehgal V. Anesthesia and thyroid surgery: The never ending challenges. *Indian J Endocrinol Metab*. 2013 ; 17 (2): 228-34.
10. Puerto Lorenzo JA, Torres Ajá L. Bocio endotorácico. Presentación de un caso. *Finlay* [revista en Internet]. 2013 [cited 11 Ene 2016] ; 3 (2): [aprox. 9p]. Available from: <http://www.revfinlay.sld.cu/index.php/finlay/article/view/142/1112>.
11. González R, Cifuentes C, Jadue A, Prats R, Santolaya R, Rodríguez P. Caracterización y resultados inmediatos en pacientes con tratamiento quirúrgico de bocio intratorácico. *Rev Chil Cir* [revista en Internet]. 2012 [cited 12 Ene 2016] ; 64 (5): [aprox. 18p]. Available from: http://www.scielo.cl/scielo.php?script=sci_arttext&pid=S0718-40262012000500003&lng=es.
12. Machado NO, Grant CS, Sharma AK, al Sabti HA, Kolidyan SV. Large posterior mediastinal retrosternal goiter managed by a transcervical and lateral thoracotomy approach. *Gen Thorac Cardiovasc Surg*. 2011 ; 59 (7): 507-11.
13. Ojanguren A, Baena JA, Ros S, Santamaría M, Ojanguren I, Olsina JJ. Abordaje del bocio endotorácico en mediastino posterior con incisión transcervical y toracotomía lateral. *Arch Bronconeumol* [revista en Internet]. 2014 [cited 11 Ene 2016] ; 50 (6): [aprox. 7p]. Available from: <http://www.archbronconeumol.org/es/abordaje-del-bocio-endotoracico-mediastino/articulo/S0300289613002810/>.