

IMAGEN EN LA MEDICINA

Miocardopatía hipertrófica septal asimétrica y síncope de esfuerzo

Amaury Dagoberto Martínez Hernández¹

¹ Hospital General Universitario Camilo Cienfuegos, Sancti-Spíritus, Sancti-Spíritus, Cuba

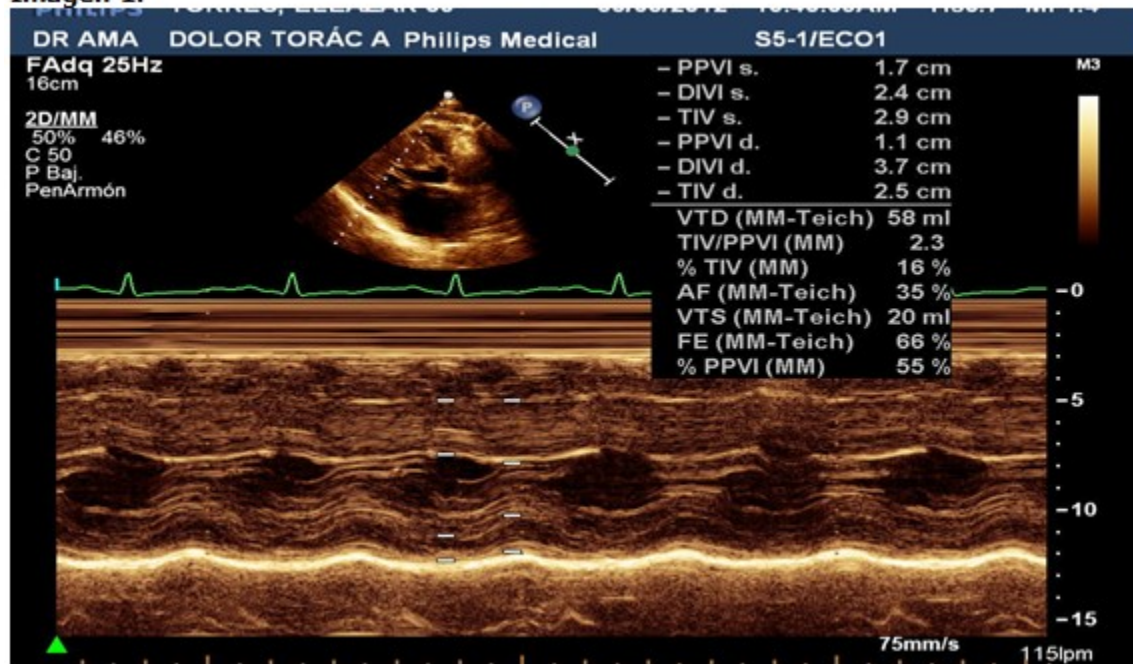
Cómo citar este artículo:

Martínez-Hernández A. Miocardopatía hipertrófica septal asimétrica y síncope de esfuerzo. **Medisur** [revista en Internet]. 2016 [citado 2026 May 2]; 14(5):[aprox. 3 p.]. Disponible en: <https://medisur.sld.cu/index.php/medisur/article/view/3147>

Aprobado: 2016-10-14 10:43:34

Correspondencia: Amaury Dagoberto Martínez Hernández. Hospital General Universitario Camilo Cienfuegos. Sancti-Spíritus. amaury.ssp@infomed.sld.cu

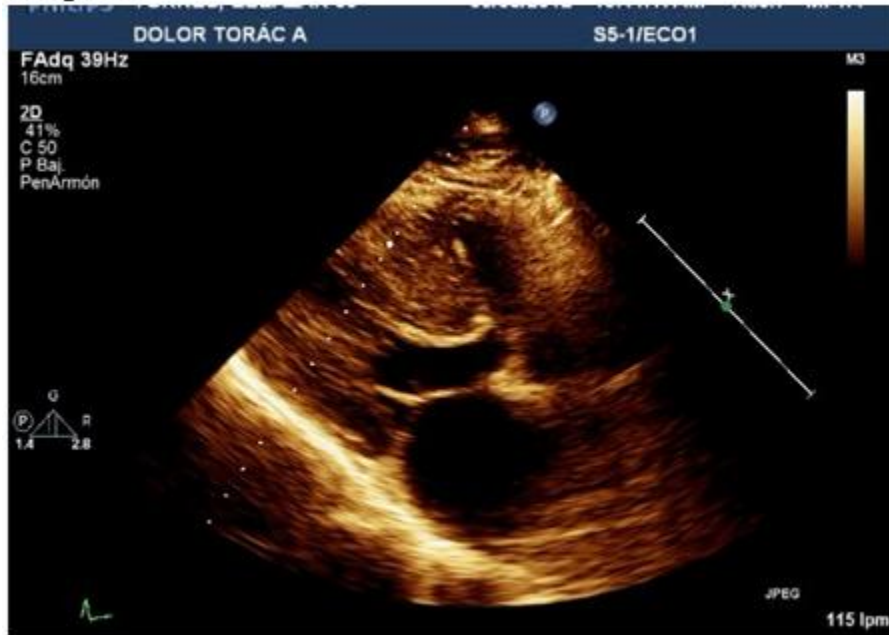Imagen 1.



En la vista de eje largo paraesternal de la ecocardiografía transtorácica con la aplicación del modo M se objetiva una hipertrofia severa del septum interventricular basal (SIV basal=25 mm), con normalidad en los segmentos

inferolaterales basales (11 mm), con función sistólica conservada del ventrículo izquierdo (VI) en un paciente joven de 30 años con diagnóstico de miocardiopatía hipertrófica septal asimétrica con manifestaciones sincopales al esfuerzo.

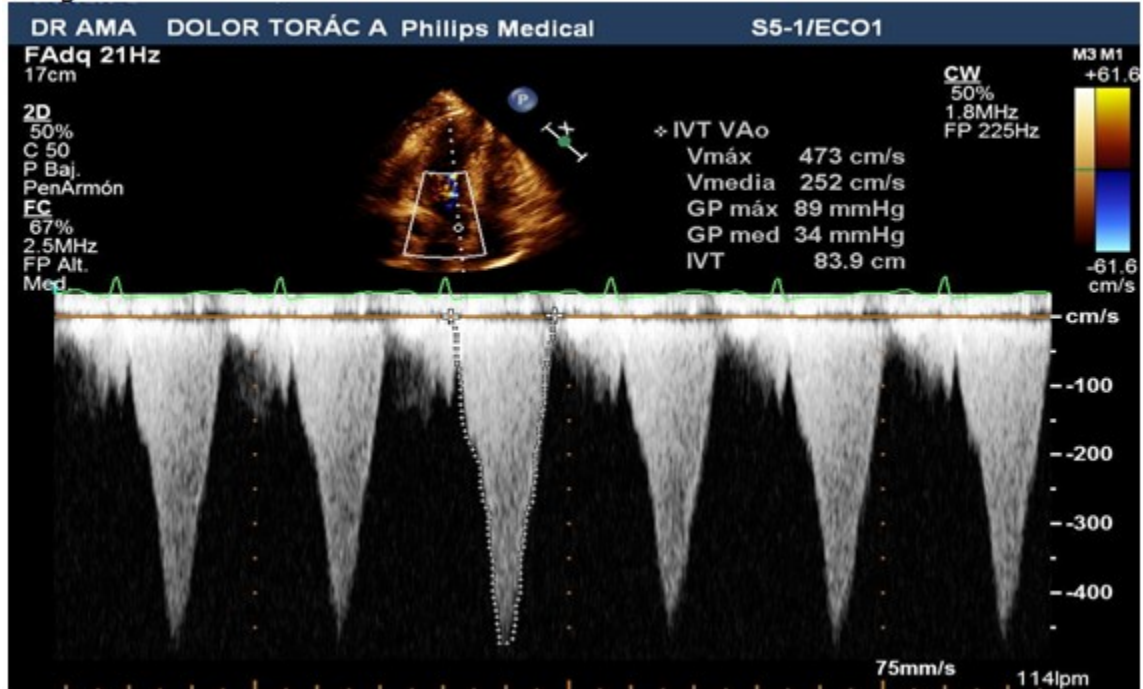
Imagen 2.



En modo bidimensional en tiempo real se aprecia la gran hipertrofia del SIV que obstruye

parcialmente el tractus de salida del ventrículo izquierdo, capaz de generar gradientes obstructivos a ese nivel.

Imagen 3.



Con la ayuda del Doppler continuo en proyección de 5 cámaras apical se objetivan gradientes de presiones (en reposo) severos (Gradiente Pico de 89 mmHg) en el tracto de salida del VI con velocidad máxima de 4.73 m/s en presencia de una válvula aórtica anatómicamente normal que

demuestra la obstrucción dinámica subvalvular, pudiendo ser mayor al esfuerzo y generar los síntomas sincopales.

REFERENCIAS BIBLIOGRÁFICAS