

PRESENTACIÓN DE CASO

Tratamiento y evolución de odontoma complejo. Presentación de un caso

Treatment and Follow-up of a Complex Odontoma. A Case Report

Haidée Tamara Díaz Méndez¹ Salvador Javier Medina Santos² Giselle Ávila Chiang³

¹ Policlínico Integral Docente 28 de Septiembre, Las Tunas, Las Tunas, Cuba, CP: 75500

² Clínica Estomatológica Docente 3 de Octubre, Las Tunas, Las Tunas, Cuba

³ Clínica Estomatológica Héroes de Bolivia, Las Tunas, Las Tunas, Cuba

Cómo citar este artículo:

Díaz-Méndez H, Medina-Santos S, Ávila-Chiang G. Tratamiento y evolución de odontoma complejo. Presentación de un caso. **Medisur** [revista en Internet]. 2016 [citado 2026 May 2]; 14(4):[aprox. 5 p.]. Disponible en: <https://medisur.sld.cu/index.php/medisur/article/view/3110>

Resumen

El odontoma es el tumor odontogénico más frecuente en cavidad oral, compuesto por una mezcla de células odontogénicas que forman dentina y esmalte. Se presenta el caso de una paciente de 12 años de edad con retención dentaria del incisivo central superior derecho, causada por la presencia de un odontoma complejo. Se realizó la enucleación del odontoma y se le dio seguimiento, basado fundamentalmente en el estudio radiográfico. Se le colocó en este tiempo un mantenedor de espacio estético. A los ocho meses de evolución se intervino quirúrgicamente para colocar un botón de cementado directo en la cara vestibular de la pieza 11. Ya en presencia de hueso de neo formación, se colocó aparatología fija en la arcada superior para colocar y alinear el diente en el arco dentario. Este tipo de lesión, una de las causas locales de retención dentaria, puede resolverse mediante la aplicación conjunta de tratamiento quirúrgico y ortodóntico.

Palabras clave: odontoma, neoplasias de la boca, terapéutica, informes de casos

Abstract

Odontoma is the most common odontogenic tumor in the oral cavity. It consists of a mixture of odontogenic cells that form dentin and enamel. We present the case of a 12-year-old patient with retention of the upper right central incisor caused by a complex odontoma. Surgical enucleation of the odontoma was performed and follow-up was conducted mainly through radiographic studies. During this time, the patient wore an esthetic space maintainer. Eight months later, she underwent surgery to bond an orthodontic button on the vestibular surface of the tooth number 11. In the presence of the newly formed bone, a fixed appliance was placed in the upper arch to move and align the tooth in the dental arch. This type of lesion, which constitutes one of the causes of tooth retention, can be managed successfully by both surgical and orthodontic treatment.

Key words: odontoma, neoplasias de la boca, terapéutica, informes de casos

Aprobado: 2016-07-04 08:53:41

Correspondencia: Haidée Tamara Díaz Méndez. Policlínico Integral Docente 28 de Septiembre. Las Tunas tamarad@ltu.sld.cu

INTRODUCCIÓN

El odontoma es la neoplasia odontogénica más frecuente.¹⁻³ Representa de 22 a 67 % de todas las neoplasias de los maxilares³ y constituye el 22 % de las odontogénicas.⁴ El término odontoma fue descrito por primera vez en 1867 por Paul Broca y fue originariamente usado para denominar cualquier tipo de neoplasia de origen odontogénico.⁵ Los odontomas son entidades odontogénicas mixtas, compuestas por una mezcla de células odontogénicas epiteliales y mesenquimatosas diferenciadas. Comprenden tejido pulpar, esmalte, dentina, y cemento de aspecto normal, pero con estructura generalmente defectuosa. La patogénesis está asociada con el trauma en la dentición temporal, trastornos hereditarios como el Síndrome de Gardner y de Hermann, hiperactividad odontoblástica o alteraciones del componente genético responsable de controlar el desarrollo dentario.² Algunos autores reportan que el odontoma no tiene predilección por un género determinado, otros han encontrado mayor frecuencia en mujeres.⁶

Este tipo de tumor generalmente aparece en pacientes jóvenes, pero puede aparecer a cualquier edad; son más comúnmente encontrados en la dentición permanente y pueden ser responsables de retención dentaria. Generalmente es asintomático, aunque en ocasiones puede expandir las corticales óseas, causar dolor cuando se relaciona con alguna estructura anatómica importante o causar retención dentaria.¹

Este informe expone el manejo y evolución de un caso de odontoma complejo en el sector anterior, con el objetivo de esclarecer la conducta terapéutica en situaciones similares. Una parte de este caso, junto a otros dos casos de odontoma, ya fue publicada por los autores.⁷ Sin embargo, es de interés la evolución de este en particular, pues pasado el tiempo necesario para la neoformación de hueso, se aplicaron otros procedimientos ortodónticos que complementaron el tratamiento iniciado meses atrás.

PRESENTACIÓN DEL CASO

Se presenta el caso de una paciente de 12 años de edad, que acudió a consulta de Ortodoncia por presentar ausencia del incisivo central superior derecho permanente, con discreto

aumento de volumen de la cortical palatina, no doloroso a la palpación. No refirió antecedentes patológicos familiares ni personales. La radiografía (Figura 1) mostró el incisivo central superior derecho retenido, y como causa de la retención se observó un área radio lúcida, que se diagnosticó como un odontoma complejo (Figura 2). Se decidió valorar el caso con especialistas del Servicio de Cirugía Maxilofacial, de lo que resultó la decisión de someter a la paciente a cirugía. Bajo anestesia local se realizó la enucleación del odontoma (Figura 3). No se pudo entorchar el diente retenido para llevarlo a su posición en el arco, pues el defecto óseo posterior a la cirugía no lo permitió, dada la ausencia de hueso alveolar en zona vestibular y palatina (Figura 4).

Se indicó seguimiento radiográfico, el cual se mantuvo por tres meses para ver si existía regeneración ósea. Durante este tiempo, se le colocó un mantenedor de espacio estético. A los ocho meses de evolución, se intervino quirúrgicamente para colocar un botón de cementado directo en la cara vestibular del incisivo central superior (pieza 11) y se procedió a su entorchado. Se observó clínica y radiográficamente la presencia de hueso de neo formación; se suturó y se aplicó aparatología fija para luego colocar y alinear el diente en el arco dentario (Figura 5). Se interconsultó con parodoncia para la realización de una gingivoplastia en una segunda etapa. (Figura 6).

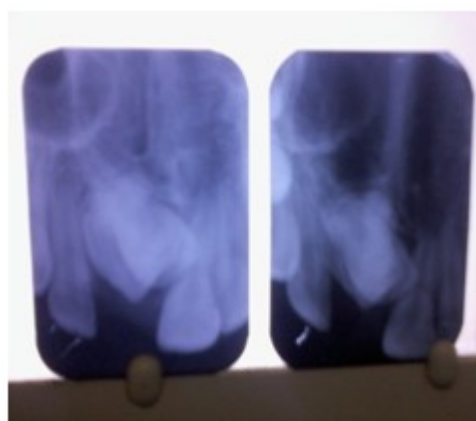

Figura 1. Vista radiográfica donde se observa el odontoma que causa la retención del incisivo central superior (11).

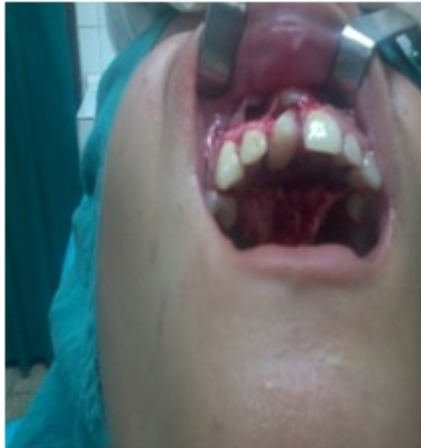

Figura 2. Vista del odontoma complejo en boca.

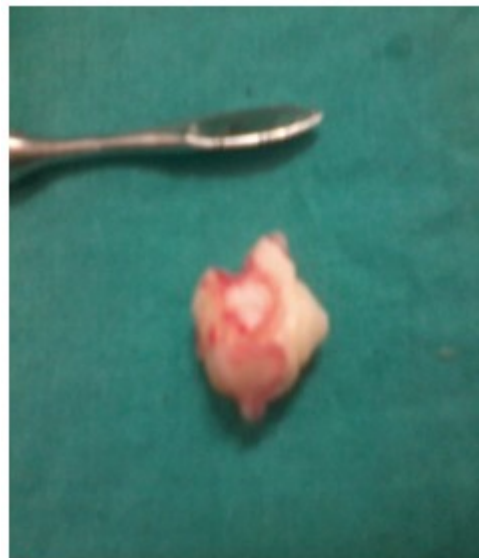


Figura 3. Vista del odontoma luego su exéresis.

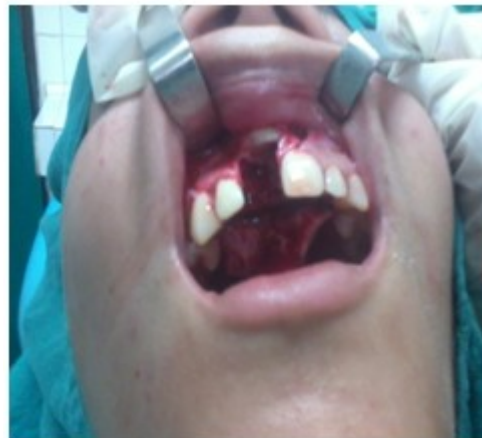

Figura 4. Se observa el defecto óseo posterior a la cirugía.

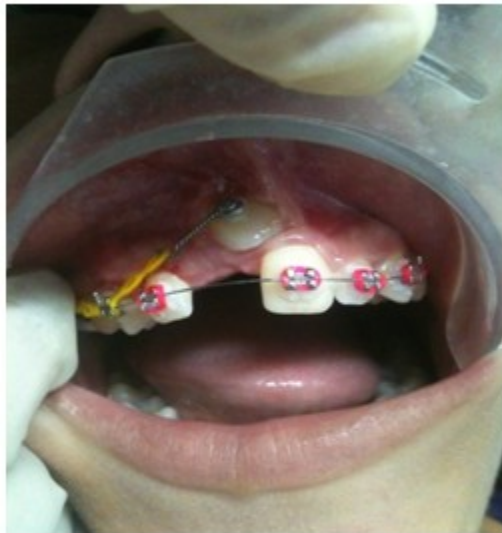

Figura 5. Tracción del incisivo central superior (11) a su lugar en el arco dentario.

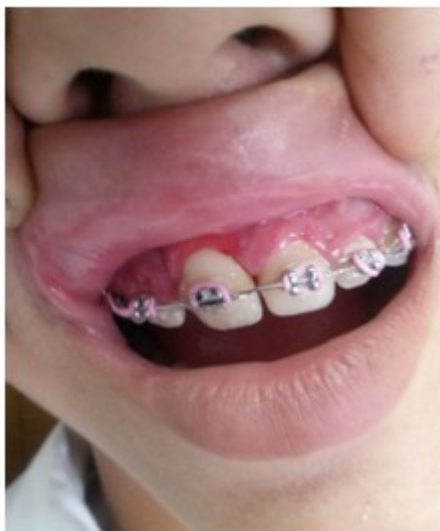

Figura 6. Vista del incisivo central superior derecho (11) en su posición correcta en el arco dentario.

DISCUSIÓN

Los odontomas son considerados por varios autores como los tumores odontógenos de mayor frecuencia de aparición.⁸⁻¹⁰ Los odontomas compuestos son los más frecuentes, reportados

en la literatura en una proporción de 3:1, tienen preferencia por ubicarse en la zona anterior del maxilar o la mandíbula, lo cual se constata con la paciente presentada y con los hallazgos de otros autores.^{6,8,11}

La mayoría de los autores coincide en que la edad media de diagnóstico es en la segunda y tercera década de la vida, con un rango de edad que varía desde los 6 a los 46 años,¹² con lo cual también se corresponde el caso presentado. Se plantea que los odontomas compuestos suelen diagnosticarse a edades más tempranas que los complejos, con tamaños limitados que oscilan desde 1 a 30mm, y en el caso de los compuestos pueden estar formados hasta por 28 denticulos de diferentes tamaños. Es por ello que generalmente evolucionan de forma asintomática, y su diagnóstico requiere de estudio radiográfico.^{11,12,13}

Todo odontoma compuesto o complejo, debe ser extirpado quirúrgicamente, ya que puede generar complicaciones locales como: retención dentaria, desplazamiento de piezas dentales, destrucción ósea, formación de lesiones quísticas o tumorales tipo ameloblastoma, entre otras. En consecuencia, su diagnóstico y tratamiento oportunos evitarán posibles secuelas y la no aparición de recurrencias.

En muchos casos el odontoma compromete la

erupción dentaria¹⁴ y aunque no recidiva tras su enucleación, se requiere tratamiento quirúrgico-ortodóncico para la recolocación en la arcada del diente que ha sido retenido.¹⁵ La vinculación estricta de ortodoncia y cirugía maxilofacial como equipo multidisciplinario, es necesaria para éxito integral del tratamiento.

En la paciente presentada se utilizó un mantenedor de espacio durante el tiempo de espera para la neoformación ósea, lo cual también es un elemento a tener en cuenta, ya que es fundamental conservar ese espacio donde luego se ubicará el diente retenido.

Con este trabajo se demuestra la importancia de realizar un diagnóstico adecuado a este tipo de afección en edades tempranas, lo cual es fundamental para lograr un buen resultado. La relación entre cirujano y ortodoncista fue muy útil para lograr el resultado estético y funcional.

REFERENCIAS BIBLIOGRÁFICAS

1. Quintana Díaz JC, Castillo Coto A, Fernández Fregio MJ. Odontoma compuesto como causa de retención dentaria. Presentación de un caso. Rev Cubana Estomatol [revista en Internet]. 2006 [cited 8 Jul 2012] ; 43 (2): [aprox. 6p]. Available from: http://scielo.sld.cu/scielo.php?script=sci_arttext&pid=S0034-75072006000200011&lng=es.
2. Spichler ER, Spichler D, Lessa I, Costa e Forti A, Franco LJ, LaPorte RE. A retrospective analysis of the characteristics, treatment and follow-up of the 26 odontomas in Greek children. Rev Panam Salud Pública. 2001 ; 10 (5): 334-40.
3. Nelson BL, Thompson LD. Compound Odontoma. Head Neck Pathol. 2010 ; 4 (4): 290-1.
4. Chandra S, Bagewadi A, Keluskar V, Sah K. Compound composite odontome erupting into the oral cavity: A rare entity. ContempClin Dent. 2010 ; 1 (2): 123-6.
5. Kodali RM, Venkat B, Raju PR, Vora SK. An Unusual Complex Odontoma. J Maxillofac Oral Surg. 2010 ; 9 (3): 314-7.
6. de Carvalho R, Feitosa de Carvalho WR, Santana Santos T, Azoubel Antunes A, Linard Avelar R, de Souza Andrade ES. Estudio clínico patológico de odontomas en una muestra de la población brasilera en un período de 15 años. Acta Odontológica Venezolana [revista en Internet]. 2010 [cited 16 Feb 2014] ; 48 (4): [aprox. 15p]. Available from: <http://fluconazole.top/ediciones/2010/4/pdf/art3.pdf>.
7. Medina Santos SJ, Díaz Méndez HT, Ávila Chiong G. Tres casos de odontomas. Revista Electrónica Dr. Zoilo E. Marinello Vidaurreta [revista en Internet]. 2015 [cited 16 Feb 2016] ; 40 (4): [aprox. 10p]. Available from: <http://revzoilomarinellosld.cu/index.php/zmv/articulo/viewFile/79/124>.
8. Quintana Díaz JC, Álvarez Campos L, Viñas García M, Algozaín Acosta Y, Quintana Giralt M. Comportamiento clínico-patológico de odontomas. Rev Cubana Estomatol [revista en Internet]. 2012 [cited 18 Mar 2015] ; 49 (3): [aprox. 9p]. Available from: http://scielo.sld.cu/scielo.php?script=sci_arttext&pid=S0034-75072012000300004&lng=es.
9. Santana Garay JC. Atlas de patología del complejo bucal. 2da. ed. La Habana: Editorial Ciencias Médicas; 2009. p. 457.
10. Harris Ricardo J, Díaz Caballero A, Carbonell Muñoz Z. Odontoma compuesto. Una patología oral a considerar. Revista de la Facultad de Ciencias de la Salud [revista en Internet]. 2010 [cited 18 Mar 2015] ; 7 (1): [aprox. 7p]. Available from: <http://dialnet.unirioja.es/descarga/articulo/4788164.pdf>.
11. Perales Sánchez BM, Aguiar Fuentes EG, Rodríguez Arámbula JC. Odontoma compuesto en paciente pediátrico. Rev Tamé [revista en Internet]. 2013 [cited 18 Mar 2015] ; 1 (3): [aprox. 7p]. Available from: http://www.uan.edu.mx/d/a/publicaciones/revista_tame/numero_3/Tam133-04.pdf.
12. Lucas Aparicio J, Sánchez Sánchez R, Fernández Domínguez M, Puigdemasa Panadés E, Ruíz Jiménez A, Naval Parra B. Odontomas complejos. Cien Dent [revista en Internet]. 2011 [cited 18 Mar 2015] ; 8 (3): [aprox. 13p]. Available from: <http://www.clinicadentaldraloughney.com/pub/04.pdf>.
13. Banco Ballesteros G, Gneco Goenaga B, Lozano Toro F, Pérez Villa LS, Chaverra Arango MI. Odontoma compuesto maxilar, reporte de un caso y revisión de la literatura. Acta Odontológica

Venezolana [revista en Internet]. 2011 [cited 18 Mar 2015] ; 49 (2): [aprox. 15p]. Available from: <http://fluconazole.top/ediciones/2011/2/art14.asp>.

14. Harris Ricardo J, Rebolledo Cobos M, Díaz Caballero A, Carbonell Muñoz Z. Odontoma serie de casos. Revisión de literatura. Av Odontoestomatol [revista en Internet]. 2011 [cited 16 Feb 2015] ; 27 (1): [aprox. 13p]. Available from: http://scielo.isciii.es/scielo.php?script=sci_arttext

http://scielo.isciii.es/scielo.php?script=sci_arttext&pid=S0213-12852011000100003&lang=pt.

15. Flores Ruiz R, Simón Sánchez E, Yáñez Vico RM, Torres Lagares D, Gutiérrez Pérez JL. Odontoma compuesto asociado a un canino permanente inferior incluido. Gaceta Dental [revista en Internet]. 2013 [cited 18 Mar 2015] (244): [aprox. 14p]. Available from: http://www.coeal.es/colegiodentistas/documentos/file/244_CASO_CLINICO_Odontoma_asociado_canino.pdf.