

## PRESENTACIÓN DE CASO

## Endometrioma de la pared abdominal. A propósito de dos casos

### Abdominal Wall Endometrioma. Report of Two Cases

Tahiluma Santana Pedraza<sup>1</sup> Jorge Luís Estepa Pérez<sup>1</sup> Juan Carlos Estepa Torres<sup>2</sup>

<sup>1</sup> Hospital General Universitario Dr. Gustavo Aldereguía Lima, Cienfuegos, Cienfuegos, Cuba, CP: 55100

<sup>2</sup> Hospital Municipal, Manicaragua, Cienfuegos, Cuba

**Cómo citar este artículo:**

Santana-Pedraza T, Estepa-Pérez J, Estepa-Torres J. Endometrioma de la pared abdominal. A propósito de dos casos. **Medisur** [revista en Internet]. 2014 [citado 2026 Abr 8]; 12(4):[aprox. 5 p.]. Disponible en: <https://medisur.sld.cu/index.php/medisur/article/view/2787>

**Resumen**

El endometrioma de la pared abdominal es una enfermedad que el cirujano enfrenta pocas veces; esta constituye un reto diagnóstico debido a su similitud, en cuanto a síntomas y signos, con otras tumoraciones. Aparece en mujeres fértiles y suele producirse de dos a cinco años después de procedimientos quirúrgicos ginecobstétricos. Se debe pensar en esta entidad ante un nódulo cíclicamente doloroso, situado en el espesor de una cicatriz laparotómica. El diagnóstico se realiza mediante estudios histológicos; la mayoría de las pruebas de imagen determinan las características de la lesión, lesiones concomitantes y el origen intraabdominal o de la pared abdominal. Se presentan los casos de dos pacientes atendidas por la especialidad de Cirugía General del Centro Médico de Diagnóstico Integral María Eugenia González, Distrito Capital, Venezuela. Se realizó excéresis amplia de tejido y estudios histológicos, confirmando el diagnóstico. La evolución posquirúrgica fue satisfactoria. Por lo poco común de la afección se decidió la presentación de los casos.

**Palabras clave:** endometriosis, pared abdominal, informes de casos

**Abstract**

Abdominal wall endometrioma is a condition rarely seen by surgeons. It represents a diagnostic challenge due to its similarity with other tumors. This entity occurs in fertile women and often appears two to five years after gynecological and obstetric surgical procedures. It must be considered when dealing with a cyclically painful nodule located in a laparotomy scar. The diagnosis is established by histological examination; most imaging tests determine the characteristics of the lesion, concomitant lesions and the intra-abdominal origin or location in the abdominal wall. The cases of two patients treated at the General Surgery Department of the María Eugenia González Comprehensive Diagnostic Center in the Capital District, Venezuela, are presented. Wide excision of the tissue and histological examination were performed, confirming the diagnosis. The postoperative course was uneventful. This case is presented given the rarity of this condition.

**Key words:** endometriosis, abdominal wall, case reports

**Aprobado:** 2014-07-14 10:13:09

**Correspondencia:** Tahiluma Santana Pedraza. Hospital General Universitario Dr. Gustavo Aldereguía Lima. Cienfuegos. [jorge.estepa@gal.sld.cu](mailto:jorge.estepa@gal.sld.cu)

## INTRODUCCIÓN

La endometriosis fue descrita por primera vez por Von Rokitansky en 1860 y es definida como la presencia de estroma y glándulas endometriales fuera de la cavidad uterina, puede ser intra o extrapélvica. Pero no fue hasta 1899 cuando se describió por primera vez la presencia de tejido endometrial en la pared abdominal, en este caso definida como endometrioma: una masa bien circunscrita de tejido endometrial localizado fuera de la pelvis.<sup>1-4</sup>

Los endometriomas de la pared abdominal usualmente son procesos secundarios a cicatrices quirúrgicas ginecobstétricas, como es la cicatriz de la cesárea.<sup>1-4</sup>

Aparecen en las mujeres entre 20 y 40 años y suelen producirse de dos a cinco años después de procedimientos quirúrgicos obstétricos o ginecológicos. Debemos pensar en esta entidad ante un nódulo cíclicamente doloroso, situado en el espesor de una cicatriz laparotómica en una mujer fértil, una vez excluidas otras complicaciones posquirúrgicas más comunes como: eventraciones, abscesos tardíos o granulomas por suturas.<sup>1</sup>

El diagnóstico de certeza se realiza mediante estudios histológicos, mientras que la mayoría de las pruebas de imagen determinan las características de la lesión, el tamaño de la masa, si es quística o sólida o si hay otras lesiones concomitantes; además permite averiguar si es de origen intraabdominal o si está confinada a la pared abdominal.<sup>5</sup>

El mejor tratamiento del endometrioma de la pared abdominal es la prevención y la resección quirúrgica amplia es el método de elección.<sup>5</sup>

Por lo poco frecuente que es la afección y por representar un reto diagnóstico para el cirujano, se decidió la presentación de estos dos casos.

## PRESENTACIÓN DE LOS CASOS

### Caso No. 1

Paciente femenina, de 48 años de edad, color de piel blanca, con antecedentes de hipertensión arterial, para la cual lleva tratamiento con enalapril 20 mg cada ocho horas. Tenía tres cesáreas y hernia incisional.

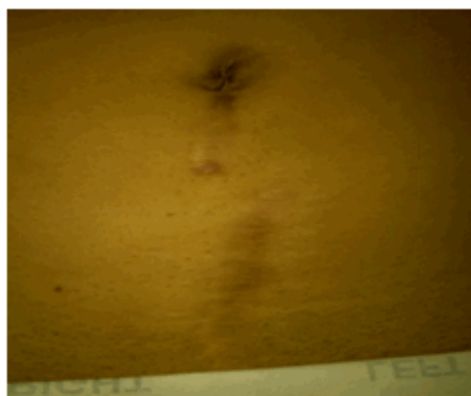Acudió al Centro Médico de Diagnóstico Integral

María Eugenia González, de Venezuela, por aumento de volumen y dolor en la pared abdominal.

Refirió que hacía dos años comenzó con dolor y tumefacción alrededor de una cicatriz, así como que relacionaba el dolor con los periodos menstruales. Explicó que el dolor desaparecía de forma espontánea.

### Examen físico:

Abdomen: presencia de cicatriz media infraumbilical que en su medio presenta un tumor de aproximadamente 4 cm, doloroso a la palpación superficial y profunda e irreductible. (Figura 1).



**Figura 1.** Imagen que muestra cicatriz media infraumbilical de la cesárea anterior.

### Exámenes imagenológicos:

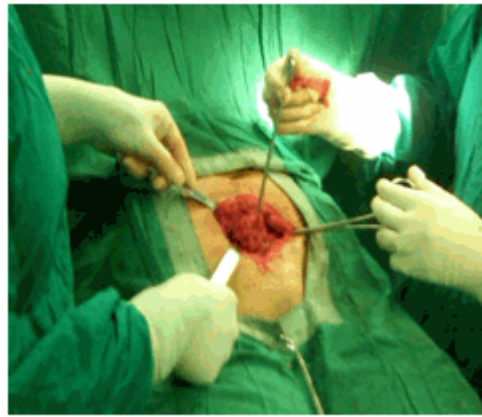
Se realizó ecosonograma de partes blandas donde se informó que: entre las fascias musculares se aprecia imagen hipocogénica, de bordes regulares y bien definidos de 64 mm X 20 mm a 13 mm de la piel, con características ecosonográficas de granuloma V/S rabiomioma de pared abdominal.

Por tales motivos se indicaron exámenes complementarios para estudio y se decidió tratamiento quirúrgico.

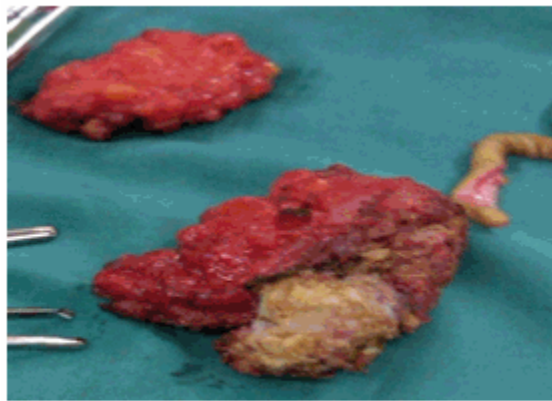
Se realizó tumorectomía, con resección amplia con bordes libres de lesión. Se tomó muestra para biopsia.

Hallazgos: presencia de un tumor fibrótico de 60

mm X 40 mm de color rosa pálido, que toma la aponeurosis, de consistencia sólida. (Figuras 2 y 3).

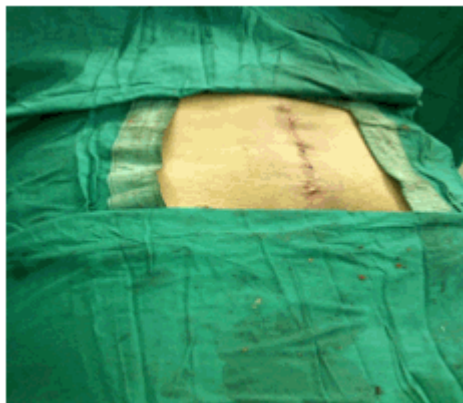


**Figura 2.** Momento de la operación donde se está realizando la excéresis del endometrioma.



**Figura 3.** Segmento de piel y dos fragmentos de tumor resecado.

La paciente no sufrió complicaciones intra ni posoperatorias. Se indicó tratamiento con cefazolina (1 gr) por vía endovenosa, cada ocho horas, por 24 horas. (Figura 4).



**Figura 4.** Herida suturada después de terminada la operación.

Fue dada de alta a las 72 horas, con evolución satisfactoria.

Se entregó pieza quirúrgica a familiares de la paciente con el objetivo que se le realizara biopsia, ya que no se dispone en el centro de dicho servicio.

Se recibió resultado de la biopsia B-000883-14:

Descripción macroscópica: se reciben fijados en formol dos fragmentos irregulares de tejido, el mayor mide 6x4x2 cm y el menor 2x1x0,8 cm, son pardos rojizos, al corte la consistencia es firme. Material significativo se incluye para estudio histológico.

**Diagnóstico:** endometrioma de la pared abdominal.

## Caso No.2

Paciente femenina, de 30 años de edad, raza mestiza, con antecedentes de salud anterior, refirió que hace seis años fue intervenida quirúrgicamente de una cesárea y a partir del tercer año se notó un aumento de volumen en la cicatriz, sin síntomas; pero que hace un año comenzó a presentar dolor en el sitio de la cicatriz y hace dos meses observó una ulceración con secreción purulenta, para la cual se le indicó tratamiento médico. Mejoró la lesión sin desaparecer el tumor.

### Examen físico:

**Abdomen:** presencia de cicatriz suprapúbica de Pfannenstiel, además de tumor de aprox 3 cm, irreductible, acompañado de hiperpigmentación

de la piel, localizado en el tercio derecho de la cicatriz, doloroso a la palpación superficial y profunda, maniobra de Vasalva negativa.

### Exámenes imagenológicos:

Se realizó ecosonograma de partes blandas donde se informó que: la tumoración palpable en la región de la herida quirúrgica se traduce en una imagen compleja de bordes irregulares que mide 18 X 21 mm, no colección.

Se decidió la intervención quirúrgica y se realizó tumorectomía. Se tomó muestra para biopsia.

Hallazgos: presencia de un tumor de 30 x 20 mm de color grisáceo, consistencia firme.

La paciente no sufrió complicaciones intra ni posoperatorias. Se indicó tratamiento con cefazolina (1 gr) por vía endovenosa, cada ocho horas, por 24 horas.

Fue dada de alta a las 24 horas, con evolución satisfactoria.

Se entregó pieza quirúrgica a familiares de la paciente con el objetivo que se le realizara biopsia, ya que no se dispone en el centro de dicho servicio.

Se recibió resultado de la biopsia 20140608:

**Descripción macroscópica:** se recibe un fragmento de tejido, mide 4x3x3 cm, revestido por fragmento de piel morena de 3,6x1,5 cm. Al corte se observa masa de aspecto fibroso con múltiples focos de hemorragia, consistencia firme.

**Descripción microscópica:** cortes histológicos coloreados con hematoxilina y eosina en los que se observa: partes blandas con presencia de tejido endometrial, constituido por glándulas tubulares con tejido pseudoestratificado, rodeado de estroma característico. Se observan células inflamatorias mononucleares y áreas de hemorragia reciente y antigua con hemosiderosis. No se observan atipias.

**Diagnóstico:** tumor de la pared abdominal. Endometriosis. Inflamación crónica y hemorragias asociadas. No se observan atipias.

## DISCUSIÓN

El endometrioma de la pared abdominal es un tumor benigno en el plano músculo aponeurótico,

su diagnóstico implica alta sospecha clínica; usualmente se relaciona a eventos quirúrgicos ginecológicos previos, los más comunes son las cesáreas.<sup>1-5</sup>

Se calcula que solo 25 % de las pacientes con endometrioma de la pared abdominal y cesárea previa tienen antecedentes de endometriosis pélvica concomitante. Este padecimiento, también conocido como síndrome de Pfannenstiel, tiene una incidencia de entre 0, 1 y 0, 8 % de las pacientes a quienes se les realizó cesárea; esto puede ocurrir sin que haya habido intervención quirúrgica aunque con menor frecuencia.<sup>6</sup>

Los síntomas están relacionados con la aparición de un nódulo o masa, relacionada con la cicatriz, aparece desde semanas a años después de la cirugía; el intervalo medio posoperatorio es de 30 meses aproximadamente. Se produce un incremento "catamenial" en el tamaño y dolor del nódulo y a veces, sangrado a través de la lesión, lo caracteriza el dolor cíclico relacionado con la menstruación. En endometriomas muy superficiales, puede ocurrir ulceración en enfermedad prolongada, pero es muy raro.<sup>7-9</sup>

El ciclo menstrual recurrente, la inflamación y los cambios fibróticos dentro de las lesiones endometriósicas son los responsables de la mayor parte de los síntomas, aunque normalmente no hay relación directa entre la extensión de la enfermedad y la severidad de los síntomas. Las lesiones pueden recurrir tras la excisión, aunque en algunos estudios de serie de casos no se haya constatado ninguna recurrencia.<sup>5,6</sup>

En el examen clínico, las lesiones son nódulos únicos que varían de unos pocos milímetros hasta seis centímetros. Varían de rosadas o pardas hasta marrones o azuladas, dependiendo de la edad de la lesión y la profundidad dentro de la piel. La superficie de corte en las lesiones relacionadas con cicatrices es blanco-grisácea, con o sin áreas focales de reciente o antigua hemorragia.<sup>5-7</sup>

El diagnóstico de certeza solo se confirma con estudio histopatológico, por lo que no son necesarios muchos estudios preoperatorios, bastando con un examen ecográfico y una biopsia por aspiración con aguja fina; en la mayoría de los casos son innecesarias la tomografía o la resonancia.<sup>8,9</sup>

El estudio de imágenes no aporta resultados

específicos, pero ayuda a determinar la extensión de la enfermedad y el compromiso de la pared abdominal para planificar la cirugía posterior. La apariencia ecográfica de la endometriosis de la pared abdominal puede ser de característica quística, mixta o sólida.<sup>8-10</sup>

El desarrollo de endometriosis es probablemente un proceso multifactorial y se han postulado muchas teorías al respecto, en el caso de la endometrioma de la pared abdominal, la teoría más aceptada es la del implante directo por transporte de células endometriales, por la presencia en cicatrices abdominales de procedimientos ginecobstétricos aunque se encuentran reportes en la literatura incluso posteriores a apendicectomía y plastias inguinales.<sup>5</sup>

Los estudios que pudieran orientar la sospecha clínica son el ultrasonido preoperatorio y la biopsia por aspiración con aguja fina. La combinación con ultrasonido Doppler puede ser muy útil y el uso de un transductor de alta frecuencia incluso necesario, ya que estas lesiones son fácilmente inadvertidas con transductores comunes empleados en abdomen. Los hallazgos macroscópicos transoperatorios son de una lesión con nódulos quísticos en su interior rodeados por fibrosis, a menudo se presentan como masas polipoides que simulan proceso neoplásico. Microscópicamente se observa tejido glandular y estromal endometrial mezclado con áreas fibrosas densas con signos de hemorragia fresca (eritrocitos) o antigua (macrófagos con hemosiderina).<sup>5</sup>

El mejor tratamiento del endometrioma de la pared es la prevención. Se recomienda que el ginecólogo proteja los bordes de las heridas quirúrgicas y las irrigue en forma enérgica con solución salina antes de cerrarlas. El tratamiento médico se refiere al uso de anticonceptivos orales, progestinas y análogos de GnRH, pero sólo se ha reportado el alivio transitorio de los síntomas y la recurrencia aparece al suspender la terapia.<sup>5,6</sup>

El método de elección es la resección quirúrgica amplia con márgenes de tejido sano en la pieza quirúrgica para evitar la recurrencia; a veces es necesario, incluso, reseca la fascia o la piel adyacentes. Cuando la resección es amplia o la lesión se encuentra en el canal inguinal, se debe reparar el defecto con prótesis de malla para evitar hernias subsecuentes. En ocasiones se debe valorar la necesidad de complementar el

diagnóstico con una laparoscopia para descartar la existencia de endometriosis pélvica.<sup>5,6,11,12</sup>

Aunque el índice de recurrencia de estas lesiones es bajo, debe hacerse un seguimiento estrecho de las pacientes debido al riesgo de malignidad. La recurrencia se ha relacionado con el tamaño de la lesión y la existencia de endometriosis en los músculos o el peritoneo; pueden ocurrir en el mismo sitio o en algún otro lugar cercano a la cicatriz.<sup>6</sup>

## REFERENCIAS BIBLIOGRÁFICAS

1. Ortega Herrera R, Serrano Puche F, Prieto Sánchez E, Gómez de Travededo y Calvo I, López Marín P, Rubí Uriá MJ. Endometriosis de la pared abdominal. *Prog Obstet Ginecol*. 2012 ; 55 (8): 367-72.
2. Park SB, Kim JK, Cho KS. Sonography of endometriosis in infrequent sites. *J Clin Ultrasound*. 2008 ; 36 (2): 91-7.
3. Horton JD, Dezee KJ, Ahnfeldt EP, Wagner M. Abdominal wall endometriosis: a surgeon's perspective and review of 445 cases. *Am J Surg*. 2008 ; 196 (2): 207-12.
4. Hensen JH, Van Breda Vriesman AC, Puylaert JB. Abdominal wall endometriosis: clinical presentation and imaging features with emphasis on sonography. *AJR Am J Roentgenol*. 2006 ; 186 (3): 616-20.
5. Chon Ávila CF, Rodríguez-Wong U, Ávila Martín Ch, Mercado V, Roveló Lima E, Vargas Contreras M. Endometrioma de pared abdominal.

¿Diagnóstico poco frecuente? Reporte de dos casos. *Rev Hosp Jua Mex*. 2007 ; 74 (3): 198-200.

6. Garteiz Martínez D, Carbo Romano R, Weber Sánchez A, Molinar Horcasitas L. Dificultad diagnóstica del endometrioma de pared abdominal: caso clínico y revisión de la bibliografía. *Ginecol Obstet Mex*. 2008 ; 76 (2): 125-9.
7. Carvajal A, Braghetto I, Carvajal R, Miranda C. Endometriosis de la pared abdominal. *Rev Chil Obstet Ginecol*. 2007 ; 72 (2): 105-10.
8. Carreón Corzo C, Calizaya Hurtado AR, Novillo Miranda H. Endometriosis de la pared abdominal, a propósito de un caso. *Revista de Diagnóstico por Imágenes*. 2007 ; 2 (2): 41-5.
9. Pardo MI, Campos S, Ouviaña O, Caramés Vidal R, Vázquez- Rodríguez M. Endometriosis en cicatriz de cesárea anterior. *Clínica e Investigación en Ginecología y Obstetricia*. 2010 ; 37 (1): 35-7.
10. Coutinho A, Bittencourt LK, Pires CE, Junqueira F, Lima CM, Coutinho E, et al. MR imaging in deep pelvic endometriosis: a pictorial essay. *Radiographics*. 2011 ; 31 (2): 549-67.
11. Busard MP, van der Houwen LE, Bleeker MC, Pieters van den Bos IC, Cuesta MA, van Kuijk C, et al. Deep infiltrating endometriosis of the bowel: MR imaging as a method to predict muscular invasion. *Abdom Imaging*. 2012 ; 37 (4): 549-57.
12. Pérez Carbajo E, Zapardier Gutiérrez I, Godoy Tundidor V, de la Fuente Valero J, Martín Arias A. Endometriosis abdominal. A propósito de 2 casos. *Clínica e Investigación en Ginecología y Obstetricia*. 2009 ; 36 (4): 140-3.