

PRESENTACIÓN DE CASO

Pistas planas. Presentación de un caso. Flat strips. A case presentation.

Margarita Espinosa Jiménez¹ Virginia Pentón García²

¹ Hospital Universitario Clínico Quirúrgico Dr. Gustavo Aldereguía Lima, Cienfuegos, Cienfuegos, Cuba, CP: 55100

² Policlínica Docente Area V, Cienfuegos, Cienfuegos, Cuba

Cómo citar este artículo:

Espinosa-Jiménez M, Pentón-García V. Pistas planas. Presentación de un caso.. **Medisur** [revista en Internet]. 2007 [citado 2024 Nov 4]; 1(2):[aprox. 5 p.]. Disponible en: <http://medisur.sld.cu/index.php/medisur/article/view/21>

Resumen

Se presenta el caso de una paciente de 12 años, sexo femenino con maloclusión clase II división I de Angle, resalte 10 mms y sobrepase corona completa a la que se le coloca un aparato funcional de pistas planas, a los 8 meses de colocado se observa relación molar de clase I, resalte de 4 mms y sobrepase de tercio de corona, lo cual valoramos como una satisfactoria evolución.

Palabras clave: maloclusión de Angle clase II, ortodoncia correctiva, aparatos ortodóncicos

Abstract

This research paper presents a case of a 12 year old . Give with Angle´s Malocclusion class II, division I, with a 10 mms protuberance and an overpass of complete crown to whom a functional device with plane trail was applied . At 8 months follow up molar relation class I , a 4 mms protuberance and an overpass of the third part of the crown is observed. These results have been assessed as a satisfactory evolution of the patient.

Key words: Angle´s malocclusion class II, corrective orthodontics, orthodontic devices

Aprobado:

Correspondencia: Margarita Espinosa Jiménez. editorial@jagua.cfg.sld.cu

INTRODUCCIÓN

El método de Ortopedia Funcional se fundamenta en el empleo de estímulos funcionales mediante la utilización de aparatos que se acomodan holgadamente en la boca y por su movilidad transfieren los estímulos musculares a los maxilares, dientes y tejidos de soporte, esta característica constituye la esencia del nuevo concepto terapéutico.^{1,2} Existen principios fundamentales dentro de la Ortopedia Funcional como son la excitación neural y cambios de postura terapéutica que se cumplen en los diversos tipos de aparatos funcionales, tales como el Bionator de Balters, Bimler, Frankell y el caso que nos ocupa que lo constituyen las llamadas placas con pistas de rodaje.^{1,3,4}

Las pistas fueron creadas por Pedro Planas; constituyen dos superficies acrílicas de deslizamiento en altura, que cuando un niño muerde contactan prematuramente y no dejan que los dientes antagonistas ocluyen entre sí, corrigen las relaciones máxilomandibulares en todo el sistema en armonía y máximo rendimiento, con el mínimo esfuerzo, a través de la ley de mínima dimensión vertical y de la excitación nerviosa.^{3,5,6}

Las pistas son utilizadas con gran efectividad para la corrección de distoclusiones con mordida profunda, mesioclusiones con mordida cruzada anterior, en mordida cruzada posterior unilateral y constituyen aparatos fundamentales en la aplicación de la terapéutica de rehabilitación neuro oclusal (RNO), es decir, permiten resultados estéticos y una perfecta función del sistema masticatorio.^{7,8} A simple vista las pistas parecen ser las clásicas placas que se utilizan en Ortopedia Funcional de maxilares de las que existe una infinita variedad. Sin embargo Planas señala que, a diferencia de las anteriores, sus placas actúan por presencia, la cual está proporcionada y activada por las pistas que se van completamente sueltas en la boca sin ejercer

presión, fuerza o buena retención y esta es su base fundamental,^{7,9,10,11} refiere además que las pistas constituyen un excelente recurso terapéutico para la Odontopediatría, pues actúan fácilmente en el tratamiento de las maloclusiones si se diagnostican precozmente, con excelentes resultados. Wilma Simoes, brasileña, bautizó la técnica de pistas con el uso de composite polimerizable ultravioleta a luz halógena añadido a las caras oclusales de unos dientes y tallando los opuestos en oclusión, cambia de este modo la situación del plano de oclusión y lo deja paralelo al plano de Camper, esto, señala Simoes, siempre que se diagnostiquen precozmente las maloclusiones y en distoclusiones no severas logra excelentes resultados.^{12,13-15}

Considerando la utilidad de este aparato y facilidad en su construcción nos motivamos a presentar un caso de maloclusión Clase II de Angle al que le instalamos unas pistas para Clase II con vistas a comprobar su efectividad, modo de acción y diseñar su construcción para estimular a los colegas a su realización.

PRESENTACIÓN DEL CASO

Paciente de 12 años de edad, sexo femenino, raza blanca, portadora de maloclusión Clase II división I de Angle que acude al servicio de Ortodoncia del Hospital Provincial Clínico Quirúrgico Universitario Dr. "Gustavo Aldereguía Lima" de Cienfuegos. Se le confecciona historia clínica de ortodoncia utilizando luz artificial, espejo bucal plano, pie de rey y regla milimetrada.

En el examen físico se observa tipo facial mesoprosopo, perfil ligeramente convexo, en el examen clínico se aprecia que presenta dentición permanente, relación de media unidad de disto en ambas hemiarcadas, resalte 10 mms con sobrepase de corona completa. (Figura 1)

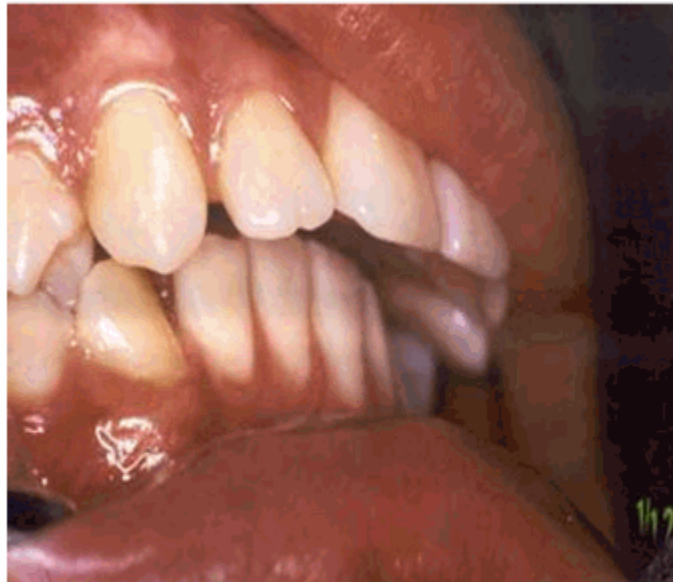

Figura 1. Oclusión antes del tratamiento.

Se toman impresiones de ambas arcadas dentarias con alginato, vaciadas en yeso piedra para obtener los modelos de estudio, se le realiza además un estudio radiográfico pero nos vemos limitados a confeccionar un estudio teleradiográfico por su carencia en la provincia.

Al estudio de los modelos presenta una discrepancia hueso-diente de + 1,7mms en la arcada superior y de 1,4 mms inferior.

Una vez realizada la discusión diagnóstica se plantea colocación de unas pistas o placas para clase II.

En cuanto al diseño de las pistas, en el arco superior consta de arrastres caninos o estabilizadores confeccionados con alambre de 0.7 ó 0.8 mms entre lateral y canino, tienen su parte retentiva hacia lingual y contornean el espacio proximal hacia vestibular hasta contactar con la papila, se utilizan para dar estabilidad al aparato; el arco superior (que puede o no llevarlo)

se confecciona de alambre 0.9 mms, el cual contornea las caras vestibulares de todos los dientes hasta la cara mesial del primer molar donde realiza un doblez que continúa hasta la cara mesial del primer premolar, luego penetra en la bóveda palatina para conformar la parte retentiva; se le incorpora el tornillo estándar en el centro de la bóveda al nivel de las caras distales de los primeros molares, para ser activados $\frac{1}{4}$ de vuelta cada 7 días y mantener la presencia de las placas que se aflojan debido a la expansión fisiológica de las arcadas.

En el arco inferior el aparato consta de los estabilizadores entre lateral y canino de alambre 0.7 a 0.8 mms, topes oclusales situados en la cara mesial de los primeros molares confeccionados con alambre 1.3 mms a 1.5 mms dejando un apoyo oclusal de 2 mms, para estabilizar la placa inferior en sentido vertical, en la zona anterior situamos una omega de alambre 0.9 mms. (Figura 2)

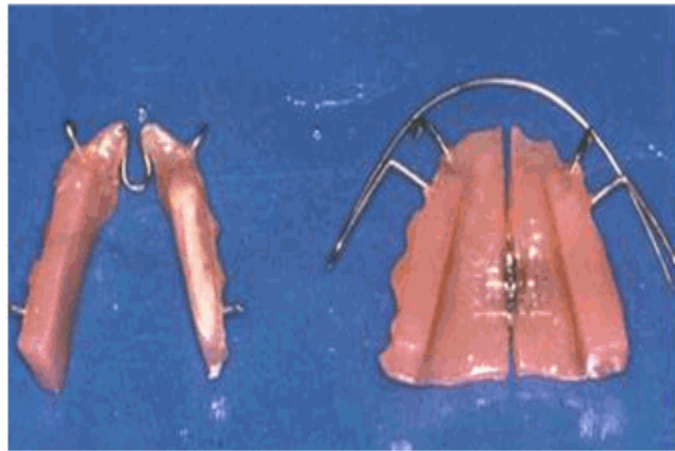


Figura 2. Pistas para la corrección de la maloclusión Clase II de Angle.

Luego de encerados los elementos se procede a colocar el acrílico con las pistas para la clase II, estas se concluyen hacia arriba en sentido postero-anterior para que se cumpla la ley de mínima dimensión vertical y la mandíbula se protruya, colocándose en neutro oclusión, en nuestro caso que además tiene sobrepase aumentado, debe tener la altura suficiente para levantar la oclusión hasta lograr un sobrepase normal.^{7,14,15}

Una vez confeccionadas las pistas se colocan en la boca y con papel articular entre ellas, se le indica al paciente que realice movimientos de lateralidad, ya que la mandíbula debe moverse

libremente. En caso de existir diferencias dentarias se eliminan mediante tallado selectivo, por último se dan indicaciones para su uso, al actuar de manera alterna ambas deben permanecer en boca durante todo el día y la noche, excepto durante el acto masticatorio.

CONSIDERACIONES FINALES

En la figura 3 podemos observar la oclusión de la paciente luego de 8 meses con el uso de las pistas, se logra la corrección de la disto de molares a relación de neutroclusión, los incisivos superiores con resalte de 4mms y el sobrepase un tercio de corona.

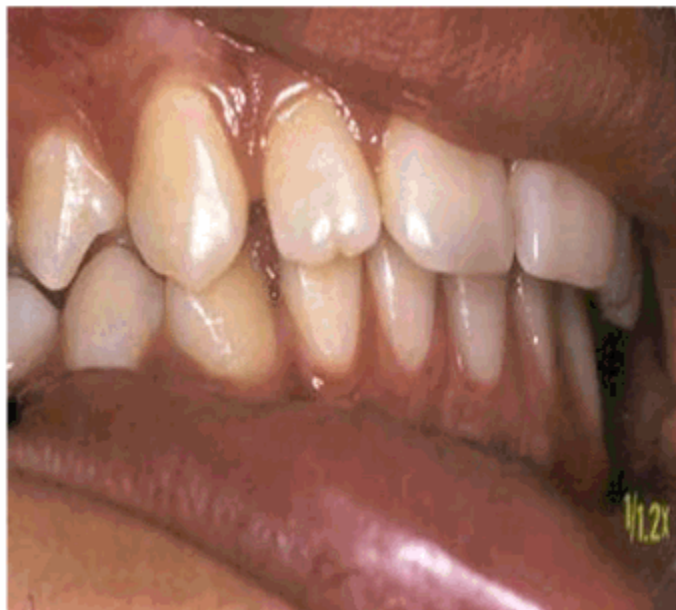

Figura 3. Oclusión después de 8 meses de tratamiento con las pistas.

Como bien señala Planas las pistas actúan por el principio de acción por presencia lo que se entiende como el ligero movimiento dentario de liberación linguo-vestibular que se produce como consecuencia de la colocación de una simple placa palatina o lingual de acrílico.

De este modo se comprueba la efectividad de las pistas de Planas en el tratamiento de la maloclusión Clase II de Angle con sobremordida. Constituye el aparato esencial en la aplicación de la terapéutica de rehabilitación neurooclusal.

Las pistas actúan en los tres planos del espacio indicado en el tratamiento temprano de las Clases I, II, y III de Angle, de fácil construcción y adaptación por parte del paciente.

REFERENCIAS BIBLIOGRÁFICAS

1. Graber T, Neoman B. Aparatología ortodóncica removible. La Habana: Editorial Científico-Técnica; 1984. p. 126.
2. Vov Bremen J, Pancherz H. Efectividad del tratamiento precoz y tardío de la clase II división I. REVISTA IBEROAMERICANA DE ORTODONCIA. 2002 ; 21 (1): 53.
3. Planas P. La rehabilitación neuro-oclusal. París: Editorial Masson; 1992. p. 4-11.
4. Pérez García LM, Sáez M, Luna R, Castillo Hernández L, Soto Cantero A. Efecto funcional del activador de Klammt y su relación con el grado de protrusión mandibular. REVISTA IBEROAMERICANA DE ORTODONCIA. 2002 ; 21 (1): 27-32.
5. Simoes WA, Petrovic A, Stuzmann J. Modus Operandi of Planes appliance. J Clin Pediatr Dent. 1992 ; 16: 79-85.
6. Pérez Córdova CA. Caso clínico tratado con ortopedia mecánica y funcional: ortopedia dentofacial una visión integral. Odontología [revista en Internet]. [cited 29 May 2001]
7. Arias Araluce MM, González Fernández M, García González B. Consideraciones prácticas para la construcción de pistas planas. Rev Cubana Ortod. 2000 ; 15 (2): 61-5.
8. Simoes WA. Insights into maxillary and mandibula growth for a better practice. J Clin Pediatr Dent. 1999 ; 21 (1): 1-7.
9. Planas P. Rehabilitação Neuro-Oclusal. Madrid: Salvat; 1986. p. 160-7.

10. Planas P. Rehabilitação Neuro-Oclusal. Sao Paulo: Medís; 1988. p. 17-152.
11. Simoes WA. Pistas directas Planas na correcao da mordida cruzada posterior. Rev APCD. 1995 ; 49 (21): 35-41.
12. Simoes WA . Ortopedia funcional dos maxilares vista a través da rehabilitação neurooclusal. Sao Paulo: Santos; 1985. p. 159-73.
13. Banvenga MN. Diagnóstico e tratamento bioprogressivo das maloclusoes da classe II de angle. Rev APCD. 1994 ; 48 (6): 56-62.
14. González J, Quang DI, Planas P, Lang PA, Nicolet J, Humm M. Ten years of empiricis in psychosocial rehabilitation in the Neuchatel Mountains. Rev Med Suisse Romande. 2000 ; 120 (11): 927-30.
15. Martin E. Rehabilitation neuro-oclusale. T Orthodontic Bioprogressive . 1999 7-11.