

PRESENTACION DE CASO**Hamartoma pulmonar parenquimatoso en mujer de 42 años****Parenchymatous lung hamartoma in 42-year-old woman**

Dra. Ileana Franco Zunda¹, Dr. Alfredo Quiñones Ceballos¹, Dra. Caridad Socorro Castro¹.

¹Especialista de I Grado en Anatomía Patológica. Hospital Provincial Universitario "Dr. Gustavo Aldereguía Lima". Cienfuegos.

RESUMEN

El hamartoma pulmonar, descrito en 1904, se presenta como masa de hasta 3 cm de diámetro con ubicación endobronquial o parenquimatosa. La lesión se registra en hombres 2 a 4 veces más que en mujeres y se diagnostica por lo general sobre los 60 años de edad, siempre de forma casual o aparece como hallazgo en las necropsias. Se reporta un caso poco frecuente de hamartoma pulmonar parenquimatoso en una mujer de 42 años de edad. Se describe el cuadro macro-microscópico del espécimen biopsico estudiado, así como sus condicionales clínicas.

Palabras clave: Hamartoma; Neoplasmas pulmonares

ABSTRACT

The pulmonary hamartoma, described in 1904, is presented as a mass of 3 cm of diameter and endobronchial or parenchymatous location. The lesion is registered in men two or three times more than in women, and is diagnosed generally over 60 years of age, always casually or appears in necropsies. A non frequent case of this disease is reported in a 42 year old woman. The macro-microscopic frame of the studied biopsic specimen is described, as well as its clinical conditions.

Key Words: Hamartoma; Lung Neoplasms

INTRODUCCIÓN

El concepto de hamartoma fue introducido en 1904 para designar malformaciones o errores del desarrollo hístico de aspecto tumoral, no neoplásicos; la mayoría de ellos

están presentes desde el nacimiento o en los primeros años de vida extrauterina, la mayor parte se diagnostica en la adultez.⁽¹⁾

Estos trastornos se definen como una masa donde se mezclan estructuras tisulares maduras, desordenadamente agrupadas que son anormales aun teniendo los elementos propios del órgano afectado. Al hablar de hamartoma pulmonar, nos estaremos refiriendo a una masa donde hay una variada combinación de cartílago, tejido conectivo, muscular liso, epitelial respiratorio, vasos sanguíneos de diferentes calibres así como linfáticos, nervios, etc. Algunos autores lo consideran en la actualidad como un neoplasia benigna⁽²⁾.

Por su parte, otros investigadores afirman que se deriva del mesénquima peribronquial, por lo que se han propuesto nombres alternativos como: mesenquimoma, hamartocondroma, hamartoma condromatoso, adenocondroma y fibroadenoma de pulmón⁽³⁾.

El diagnóstico histológico de los hamartomas pulmonares resulta fácil, sin embargo existe una clara superposición entre estos y los condromas, lipomas y fibromas broncopulmonares⁽⁴⁾.

Se han comentado algunas diferencias constitutivas entre los tumores endobronquiales y los parenquimatosos, por la abundancia y predominio de tejido adiposo en los primeros en comparación con cartílago y elementos epiteliales en los segundos⁽⁴⁾.

El hamartoma pulmonar se presenta a clínicos y radiólogos como nódulo pulmonar solitario (NPS). Este es una masa anormal, relativamente esférica, rodeada completamente por tejido pulmonar normal con espesor

Recibido: 22 de marzo de 2006;

Aprobado: 13 de mayo de 2006.

Correspondencia

Dra. Ileana Franco Zunda

Hospital Provincial Universitario "Dr. Gustavo Aldereguía Lima". Cienfuegos.

de hasta 30 mm.^(5,6), no asociada a adenopatías hiliares, atelectasias, cavitaciones, ni infiltrados. Los nódulos pulmonares son generalmente menores o iguales a 3 cm de diámetro, aunque algunos autores los consideran de hasta 6 cm; se diagnostican casualmente en una radiografía de tórax solicitada por otro motivo.

El 60 % de todos los nódulos pulmonares solitarios son benignos; los más frecuentes son: granulomas, hamartoma, lipoma, fibroma, adenoma, nódulo reumatoideo, amiloidosis, quiste broncogénico, infarto pulmonar, absceso, malformación arteriovenosa.⁽⁵⁾

Radiológicamente, pueden ayudar al diagnóstico de los hamartomas las típicas calcificaciones que se presentan semejando palomitas de maíz que indican benignidad en la lesión⁽⁶⁾.

La incidencia del hamartoma pulmonar en la población es de 0,25 %. Se reporta de 2 a 4 veces más frecuentemente en hombres que en mujeres, preferentemente hacia los 60 años de edad⁽⁷⁾. Por lo infrecuente de la lesión y por tratarse de una mujer joven, decidimos reportar este caso.

PRESENTACIÓN DEL CASO

Paciente femenina de 42 años de edad, piel blanca que acude a consulta por dificultad respiratoria y bronconeumonía. Ingresa en el Hospital

Provincial Universitario "Dr. Gustavo Aldereguía Lima" de Cienfuegos con nódulo pulmonar solitario en lóbulo inferior del pulmón derecho, con diagnóstico presuntivo de neoplasia de pulmón, absceso, tuberculosis pulmonar.

Los datos de su historia clínica reflejaban lo siguiente: Antecedentes de ser fumadora desde hacía 12 años y asmática desde la infancia.

Examen Físico.

Respiratorio: Roncos y sibilantes en ambos campos pulmonares.

Cardiovascular: Ruidos cardíacos rítmicos y bien golpeados FC: 85mt. TA: 120\80 mmHg.

Pruebas de Laboratorio:

Hb: 10,3 g\l Hto: 0,33 fr\vol

Plaquetas: 250x10⁹\l

Glicemia: 2.5 meq\l

Colesterol: 5,18

Radiografía de tórax: Radio-opacidad paracardiaca derecha de 2 cm, signos de enfisema pulmonar. Área cardiaca normal.

TAC torácica: Examen con tomógrafo helicoidal No. 211038 en el que se empleó sílice de 10 mm y se exploró desde la base al vértice del pulmón.

Se informó densidad y apariencia normal de los órganos mediastinales morfología y calibre normal de la aorta y los grandes vasos. Transparencia normal del pulmón izquierdo. Trama hilio vascular bilateral de apariencia normal.

En base y región posterior del lóbulo inferior del pulmón derecho, nódulo de contornos bien definidos, hiperdenso, de 3 cm que no se acompaña de atelectasia en el tejido vecino, no se constata invasión, ni acúmulos anormales de líquido en cavidad pleural.

Conclusión: Nódulo pulmonar solitario de la base del pulmón derecho.

Se realizó el estudio del espécimen: Biopsia No. 4032 del año 2005.

Descripción macroscópica: Pieza quirúrgica que corresponde a parénquima pulmonar rotulado como lóbulo inferior derecho, que mide en sus diámetros mayores 15x12x6cm. En una de las caras se identifican 3 luces bronquiales de mediano calibre que promedian 0,7cm de diámetro; se procede a disecar dichas luces, las cuales están ocupadas por moco teñido de sangre, la superficie interna muestra coloración marfil que alterna con pequeñas e irregulares zonas pardo rojizas. Durante la maniobra de disección se palpa nodulación redondeada localizada en el parénquima interbronquial, firme al tacto que se delimita bien. Se practicó corte sobre la zona que mostró coloración blanquecina de 3x3cm en sus diámetros mayores, no relacionada con las luces bronquiales, de aspecto lobulado en la que se identifican pequeñas hendiduras y escasas zonas congestionadas. EL tejido pulmonar adyacente se muestra aireado y de color rojo vino. No se detallaron otros cambios en este ni el resto de la pieza.

Se estudiaron 10 fragmentos que incluyeron el nódulo y tejido vecino, los bronquios y el parénquima pulmonar restante.

Descripción microscópica: Cuadro histológico en el que predomina tejido cartilaginoso hialino que se mezcla con zonas de epitelio respiratorio organizado en estructuras tubulares ocupadas o no por moco, y con tejido adiposo y conectivo que sustentan vasos sanguíneos y linfáticos.

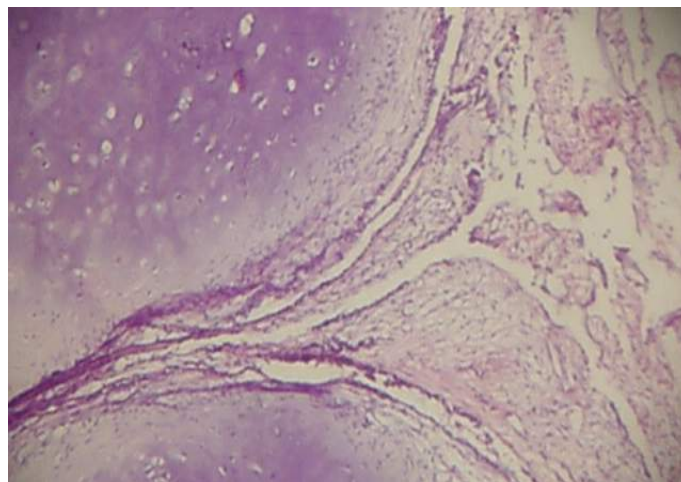


Figura No.1 Tejido cartilaginoso hialino predominante que se mezcla con zonas de epitelio respiratorio organizado en estructuras tubulares ocupadas o no por moco. Vista en objetivo 10X.

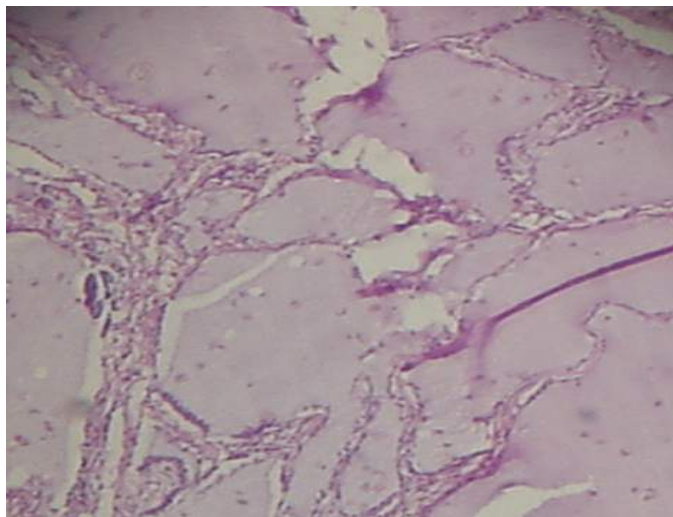


Figura No. 2 Cartilaginoso hialino, tejido adiposo y conectivo que sustentan vasos sanguíneos y linfáticos. Vista en objetivo 10X.

Las estructuras bronquiales presentaron hipertrofia de la musculatura lisa, hiperplasia glandular leve a moderada, engrosamiento de la membrana basal del epitelio luminal, tapones mucosos intraluminales donde se destacan algunos linfocitos y eosinófilos.

Parénquima pulmonar congestionado e histológicamente conservado.

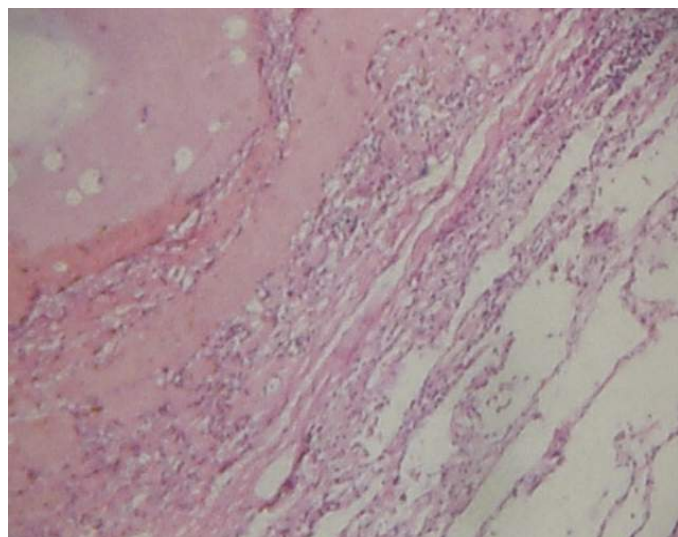


Figura No.3 Parénquima pulmonar congestionado y comprimido por el hamartoma. Vista en objetivo 10X

Diagnóstico: Hamartoma intra parenquimatoso del lóbulo inferior del pulmón derecho. Pulmón propio de persona que padece asma bronquial.

DISCUSIÓN

El caso que presentamos corresponde a un hamartoma pulmonar parenquimatoso en una mujer de 42 años de edad, asmática y fumadora por mucho tiempo. Los hamartomas se han clasificado en dos tipos atendiendo

a su ubicación en los pulmones, ellos pueden ser endobronquiales o parenquimatosos; este último es el que con más frecuencia se reporta en la literatura^(2, 3). Muchos investigadores sitúan los hamartomas endobronquiales como lesiones poco frecuentes que representan sólo el 1 % del total de las lesiones que de esta naturaleza se reportan⁽⁸⁾. Moreno en el 2003, reportó en su estudio un rango de frecuencia algo más amplio que llegó hasta el 20 %⁽⁸⁾.

El caso objeto de nuestro reporte es de tipo parenquimatoso y por tal razón, no constituye detalle de relevancia; sin embargo, dos son los aspectos que le dan significación: El primero es el sexo; sobre este aspecto la literatura médica revisada señala que los hamartomas son más frecuentes en el sexo masculino, con una incidencia de 2 a 4 veces sobre el femenino. El otro aspecto a destacar está relacionado con la edad (42 años), se señala que estas lesiones se diagnostican alrededor de la sexta década de la vida^(4,7, 8, 9). Coincidimos con lo encontrado en la bibliografía consultada en los aspectos de tamaño y estructura histológica. Este hamartoma de localización periférica, alcanzó los 3cm por ambos diámetros mayores, coincidiendo con lo publicado que señala como diámetro tope los 3cm⁽⁹⁾. Algunos reportan cifras preferentemente inferiores⁽⁷⁾.

La arquitectura histológica que se describe presenta un cuadro microscópico mixto, integrado por cartilago, tejidos mesodérmicos variados, epitelio respiratorio que muchas veces forma túbulos y numerosos vasos sanguíneos y linfáticos^(7, 8, 9). La histología que reportamos en esta paciente, presentó similitud con los informes especializados en este tema, salvo en lo que respecta a no haberse demostrado en la masa hamartomatosa músculo liso, en ella predominó el tejido cartilaginoso hialino.

El aspecto histomorfológico que registramos, concomitó con el que identifica microscópicamente al asma bronquial que padece la paciente desde su infancia, él interesa llamativamente las estructuras bronquiales que además están dañadas como consecuencia del hábito de fumar, lo que dota al cuadro de un componente inflamatorio crónico endobronquial importante.

Los síntomas respiratorios de esta paciente fueron dependientes del asma y de la bronquitis crónica, ellos la condujeron a consulta médica, donde se le indicó el estudio radiológico del tórax, que permitió la identificación de NPS en la base del pulmón derecho, motivo del ingreso hospitalario. La mayor parte de los reportes médicos de estos casos, hacen depender los síntomas del NPS por referirse a hamartomas endobronquiales acompañados de atelectasia segmentaria, neumonías repetidas en el sitio afectado, y bronquiectasias como complicación casi obligada^(4, 8).

Salminen realizó un estudio durante 21 años y comunicó que son más frecuentes los hamartomas en personas

fumadoras⁽⁷⁾. La paciente del reporte es fumadora de larga evolución.

Los autores consideran que las pruebas de citología de esputo, PAAF por vía transtorácica y broncoscopia arrojan resultados inciertos; si tenemos en consideración que la mayoría de los hamartomas son de tipo parenquimatoso, estas pruebas no ofrecerán resultados muy aclaratorios⁽⁴⁾. La paciente de este informe no fue sometida a ninguno de estos exámenes.

Los NPS representan menos del 1% de las lesiones nodulares pulmonares, entre ellos las lesiones más frecuentes son los hamartomas⁽⁸⁾, es conocido por la información médica que entre un 40 -50 % de los NPS pueden ser malignos, de aquí parte el interés por hacer

diagnóstico precoz en estas situaciones independientemente del tamaño de la lesión^(8, 9). Como dato curioso se encontró el reporte de hamartomas donde se produjo transformación sarcomatosa⁽⁹⁾. En nuestro caso fue necesaria la lobectomía por las condiciones respiratorias, la edad de la paciente y el tabaquismo de larga historia. La literatura avala este proceder después de los 35 años de edad, y frente a condiciones respiratorias que puedan complicar el caso e impedir que se realice un diagnóstico precoz, frente a estas condicionales se habla de caso de alto riesgo ante el cual no es posible la espera^(7, 9). El tamaño límite de la lesión, también jugó su papel a la hora de decidir el tratamiento.

REFERENCIAS BIBLIOGRÁFICAS

1. Gómez Barry H. Anomalías del desarrollo. Vestigio. Heteroterapias. Hamortomas. En: Gómez Barry H. Patología. t 3. Ciudad de La Habana: Editorial de Ciencia y Técnica; 1969. p. 165-84
2. Bateson EM. Relationship between intrapulmonary and endobronchial cartilage containing tumors (so-called hamartoma) Thorax .1965; 20: 447-62.
3. Bosch JM, van den Wagenaar SS, Corrin B, Westermann CJ. Mesenchymoma of the lung (so-called hamartoma) a review of 154 parenchymal and endobronchial cases. Torax. 1987; 42:790-3.
4. Estévez Muñoz JC, Peña Rodríguez E, Sagredo Pérez J, Justel JP, Heras Salvat G, Suárez del Villar T, Carreño Freire P. Guía de actuación ante un nódulo pulmonar solitario. Guías Clínicas. 2001; 1 (51):1-9
5. Calvo Bonachera J, Pascual Lledo JF, Bernal Rosique MS, Calvo Bonachera M D. Hamartoma endobronquial: presentación de un nuevo caso. An Med Interna. 2001; 18 (6): 15- 18.
6. Koutras P, Urschel HJ, Paulson DL. Hamartoma of the lung. J Thorac Cardiovasc Surg.1997; 61:768-76
7. Salminen US. Pulmonary hamartoma : A clinical study of 77 cases in a 21 year period and review of literature. Eur J Cardiothorac Surg. 1990; 4:15-18.
8. Moreno Balsalobre R, Fernández Fau L. Nódulo pulmonar solitario: ¿Qué ha cambiado en su evaluación diagnóstica?. Arch Bronconeumol 2003; 39: 246 – 248.
9. Basile A, Greoreis A, Antoci B, Romanelli M. Malignant change in a benign pulmonary hamartoma. Thorax. 1989; 44: 232-233.