

PRESENTACION DE CASO

Hernia diafragmática traumática derecha. Reporte de un caso y revisión de la literatura

Right Traumatic Diaphragmatic Hernia: A Case Report and A review

Dra. Thaimí Conde Cueto,⁽¹⁾ Dra. Ivette Cepero Pérez,⁽²⁾ Dr. Francisco Olascoaga Pérez,⁽³⁾ Dra. Dra. Martha Yudey Rodríguez Pino.⁽¹⁾

¹Especialista de I Grado en Imagenología. Profesor instructor. ²Especialista de I Grado en Geriátría y Gerontología. ³Especialista de II Grado en Medicina Interna. Especialista de II Grado en Medicina Intensiva. Hospital General Universitario "Dr. Gustavo Aldereguía Lima". Cienfuegos.

¹Specialist Grade I in Image. Instructor. ²Specialist Grade I in Geriatrics and Gerontology. ³Specialist Grade II in Internal Medicine. University General Hospital "Dr. Gustavo Aldereguía Lima". Cienfuegos.

RESUMEN

La hernia diafragmática constituye una forma poco frecuente de afección diafragmática y se necesita un índice elevado de sospecha para su diagnóstico. Las lesiones del lado izquierdo parecen ser las más frecuentes según la literatura revisada. Se presenta el caso de un paciente con antecedentes de hemotórax derecho (por accidente automovilístico hacía quince años atrás) que acudió a cuerpo de guardia de medicina interna por decaimiento y falta de aire. Se detectó palidez cutánea y de las mucosas; murmullo vesicular abolido en dos tercios inferiores del hemitórax derecho. Se le realizó hemograma, radiografía de tórax en región antero posterior, ultrasonido abdominal y de la frontera toraco abdominal, tomografía axial computarizada de tórax, pruebas funcionales ventilatorias, además medulograma. En la tomografía se observó el hemitórax derecho ocupado por asas intestinales, hígado y vesícula. Se intervino quirúrgicamente y se comprobó la existencia de una hernia diafragmática derecha multivisceral la cual fue corregida por hernioplastia derecha con prótesis de polipropileno, el paciente se recuperó satisfactoriamente. Por ser un caso poco común se decidió su publicación.

Palabras clave: hernia diafragmática traumática

Límites: Humanos; adulto

ABSTRACT

Diaphragmatic hernia constitutes an infrequent form of diaphragmatic disease and a high index of suspicion for its diagnosis. The lesions of the left side seem to be the most frequent according to the review of the medical literature. This is the case of a patient with a 15 year-history of right hemithorax due to car accident who presented to the internal medicine emergency service with weakness and shortness of breath. His skin and mucous membranes were pale and vesicular murmurs were abolished in the inferior two thirds of the right hemithorax. The patient was ordered a complete blood count (CBC), an antero-posterior chest x-ray, an abdominal ultrasound, a thoracic-abdominal ultrasound, a chest computerized axial tomography, respiratory function tests and a medulloculture. The computerized axial tomography revealed a right hemithorax filled with intestinal loops, liver and gallbladder. The patient was surgically treated realizing the presence of a right multivisceral diaphragmatic hernia which was corrected by hernioplasty with

Recibido: 21 de marzo de 2010

Aprobado: 18 de abril de 2010

Correspondencia:

Dra. Thaimi Conde Cueto.

Hospital General Universitario "Dr. Gustavo Aldereguía Lima".

Calle 51 A y Ave. 5 de Septiembre. Cienfuegos. CP: 55 100.

Dirección electrónica: taimi.conde@gal.sld.cu

prosthesis of the polypropylene. The patient recovered satisfactorily. For its uncommon presentation it has been published.

Key words: hernia, diaphragmatic, traumatic

Limits: Humans; adult

INTRODUCCIÓN

El diafragma constituye el piso de la cavidad torácica y el techo de la abdominal; desde el punto de vista funcional es el segundo músculo estriado más activo del organismo, superado solamente por la actividad constante del corazón. Considerado como el "caballo olvidado de batalla" ⁽¹⁾ del cuerpo humano es, conjuntamente con el corazón, el "primer órgano en vivir y el último en morir". El espectro de afecciones diafragmáticas es reducido y relativamente infrecuente, y queda limitado fundamentalmente a las hernias y eventraciones diafragmáticas, traumáticas o no, unilaterales o bilaterales, además de aplasias o hipoplasias y agenesias diafragmáticas. ⁽²⁾

La hernia diafragmática traumática (HDT) constituye una forma infrecuente de afección diafragmática en la actualidad. Se calcula que su incidencia varía de 0,8 a 5,8 %, con un promedio del 3 % en todas las lesiones traumáticas abdominales torácicas. La mortalidad general es del 13,7 % en la mayoría de la series. ⁽¹⁾

Por ser un caso poco común se decidió la presentación de este. Se realiza además una revisión de la literatura relacionada con los traumatismos toraco-abdominales.

PRESENTACIÓN DEL CASO

Paciente masculino de 43 años de edad, procedencia urbana, con antecedentes de un accidente del tránsito hacía más o menos 15 años, producto del cual sufrió un hemotórax derecho que fue tratado con una pleurotomía mínima baja, de la que se recuperó satisfactoriamente.

Además de un ingreso hacía 4 años con el diagnóstico de neumonía de base derecha y anemia por déficit de hierro. Acudió a cuerpo de guardia de medicina interna por decaimiento y disnea al realizar grandes esfuerzos.

Durante el examen físico se comprobó:

Piel y mucosas: hipo coloreadas.

Aparato respiratorio: murmullo vesicular abolido en la base pulmonar derecha, matidez en base derecha, vibraciones vocales abolidas en esta base. (Llamó la atención el que no se observara abombamiento de dicho hemitórax).

Exámenes complementarios:

Hb:6,0 g/L.

Hto: 0,26g/L

Eritro: 6 mm.

Creatinina: 34 mmol/L.

Conteo de reticulocitos: 16×10^{-3}

Lámina periférica: hipocromía ligera, normocitosis, leucocitos cercanos al límite inferior, plaquetas adecuadas en número, disgregadas.

Medulograma: médula reactiva. Anemia ferropénica.

Radiografía de tórax en región anteroposterior: opacidad no homogénea en la mitad inferior del hemitórax derecho, que podía estar relacionada con derrame pleural de mediana cuantía. (Figura 1).

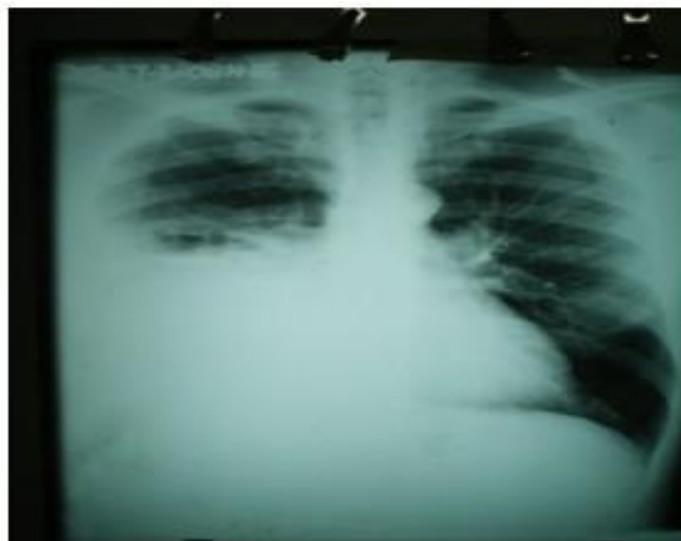


Figura 1. Radiografía en la que se observa la opacidad no homogénea en la mitad inferior del hemitórax derecho.

Ultrasonografía de la frontera toracoabdominal: ausencia de derrame en la base pulmonar derecha, presencia de parénquima hepático hasta el tercio medio del hemitórax derecho.

Tomografía axial computarizada: en cortes axiales se observa el hemitórax derecho ocupado por asas intestinales, hígado y vesícula, lo cual produce compresión y desplazamiento del pulmón hacia arriba y medialmente.

Colon por enema: colon que se opacificó en toda su extensión, colon derecho y parte del transverso ascendido a cavidad torácica, gran parte del estómago en cavidad torácica. (Figura 2).

Se intervino quirúrgicamente y se comprobó la ausencia total del hemidiafragma derecho, con las vísceras intraabdominales en la cavidad torácica (colon trasverso y derecho, epiplón mayor y antro gástrico así como parte del hígado), se liberó el pulmón que estaba adherido firmemente al hígado. Se reconstruyó el hemidiafragma derecho con prótesis de polipropileno unida a la pared torácica y al borde del hemidiafragma izquierdo.

Se concluyó el diagnóstico como hernia diafragmática derecha traumática reparada.

El paciente tuvo una evolución posoperatoria favorable, le fue retirada la sonda pleural a las 72 horas y estuvo de alta médica a los 9 días.

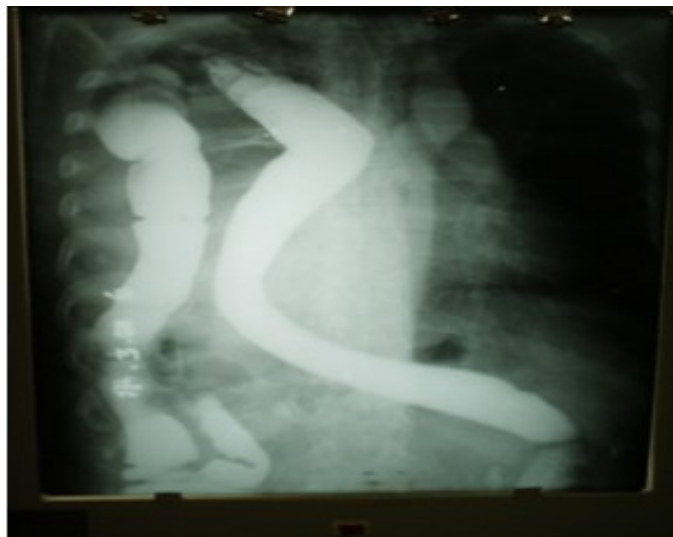

Figura 2. Radiografía de colon por enema en la cual se observa parte del colon derecho, transverso y estómago ascendidos a la cavidad torácica.

DISCUSIÓN Y REVISIÓN DE LA LITERATURA

El diafragma es un músculo delgado y débil, su tendón central es rígido y tiene poca distensibilidad; estas características favorecerían su rotura en un traumatismo torácico y/o abdominal cerrado.⁽⁴⁻⁶⁾

Varias razones se señalan para explicar el predominio en el lado izquierdo: el papel protector del hígado sobre el diafragma derecho, la existencia de puntos débiles en el diafragma izquierdo correspondientes a los sitios de unión de los esbozos embriológicos y una mayor resistencia a la tensión del diafragma derecho.^(4, 6-8) Sin embargo en el caso presentado, la rotura ocurrió en el lado derecho.

Las lesiones traumáticas del diafragma usualmente son consecuencia de un trauma grave. Se mencionan por primera vez en el año 1541 cuando Sennertus describió en una autopsia la herniación del estómago a través de una lesión ocurrida siete meses antes por una herida penetrante toracoabdominal. El diagnóstico precoz constituye un desafío. Debe existir siempre un alto grado de sospecha al enfrentarse a un paciente traumatizado, previo conocimiento de las técnicas y signos radiológicos que orienten a éste.^(9, 10) Las vísceras que más frecuentemente se hernian son: estómago, epiplón, intestino delgado, colon y bazo.^(4, 5, 8, 11) En el caso presentado el paciente tenía herniados el colon trasverso y derecho, epiplón mayor y antro gástrico así como parte del hígado, el cual se había adherido fuertemente al pulmón.

Los pacientes que presentan una hernia diafrágica

secundaria a un traumatismo cerrado son politraumatizados graves. Por esta razón, la hernia diafrágica debe ser considerada un indicador de gravedad del trauma.^(12, 13)

El diagnóstico inicial de una lesión diafrágica es difícil, sea el trauma contuso o penetrante, se reportan diagnósticos tardíos entre el 10 y el 61 % de los casos tratados médicamente, pudiendo haber diagnósticos hasta 50 años después de ocurrido el trauma.^(14,15) En este caso el diagnóstico se produjo 15 años después de ocurrido el trauma que lo provocó.

Su diagnóstico raramente es evidente y requiere de un alto índice de sospecha.^(4, 7, 11, 12) * Médico-Cirujano. Universidad Peruana Cayetano Heredia. Lima-Perú
** Profesor Auxiliar, Departamento de Cirugía, Universidad Peruana Cayetano Heredia; y Servicio de Cirugía Torácica y Cardiovascular, Universidad Peruana Cayetano Heredia. Lima-Perú.
*** Profesor Asociado, Departamento de Cirugía, Universidad Peruana Cayetano Heredia; y Jefe del Servicio de Cirugía Torácica y Cardiovascular, Universidad Peruana Cayetano Heredia. Lima-Perú.

El diagnóstico radiológico de una hernia diafrágica traumática no es fácil y sólo se realiza en el 50 % de los casos. Los hallazgos radiológicos varían desde estudios normales hasta otros francamente patológicos. Son signos sugerentes de una lesión diafrágica en la radiografía de tórax: la presencia de imágenes intestinales en el tórax, que se borre o exista irregularidad del contorno diafrágico, elevación del diafragma y desplazamiento del mediastino. La visualización de la sonda nasogástrica en el hemitórax izquierdo es un signo patognomónico de hernia diafrágica. La tomografía computarizada, si bien es el examen de elección para el diagnóstico de lesiones asociadas, tiene una muy baja sensibilidad en la pesquisa de lesiones del diafragma.^(4-7,16) En nuestro medio se prefieren los estudios contrastados del tubo digestivo, aunque otros métodos son igualmente útiles.

La severidad de los daños torácicos y abdominales hacen que gran parte de estos pacientes requieran cirugía de urgencia y el diagnóstico de hernia diafrágica es un hallazgo intraoperatorio en el 45-50 % de los casos.⁽⁷⁾

El tratamiento quirúrgico es obligatorio, si bien en la fase crónica se prefiere una toracotomía, mientras que en la aguda es de preferencia la vía transabdominal, excepcionalmente será necesaria una incisión toracoabdominal.⁽¹⁷⁾

La tasa de morbilidad es de un 50-100 % y está relacionada con el tipo de lesión diafrágica, su reparación y las lesiones asociadas. La mortalidad oscila entre un 22-41 % en las distintas series.⁽¹¹⁻¹⁴⁾

REFERENCIAS BIBLIOGRÁFICAS

1. Weber TR, Tracy TF, Silen ML. The diaphragm: developmental, traumatic and neoplastic disorders. En: Glenn's thoracic and cardiovascular surgery. 6th ed. Stamford, CT: Appleton & Lange;1996.p.600-9.
2. Demetrios D. Injury to the diaphragm. En: Moore EE, Mattox KL, Feliciano DV, eds. Trauma. Philadelphia: WB Saunders; 1996.p.110-42.
3. Olivares-Becerra JJ, Farías-Llamas OA, Candelas-del TO, Medrano-Muñoz F, Fuentes-Orozco C, González. Hernia diafragmática traumática. Cir Ciruj.2006; 74 (6):415-423
4. González R, Sanjuán S, Gómez H, et al. Hernia diafragmática traumática de aparición tardía. Cir Pediatr.2003;15:38-40.
5. Pacheco R, Galindo J. Hernia diafragmática traumática de aparición precoz. Rev Soc Bol Ped.2003; 42:170-2.
6. Llanos J, Paredes N, Schiappacasse G, et al.Hernia diafragmática traumática complicada: Presentación como íleo. Rev Chil Radiol.2005;11(4):166-9.
7. Reber P, Schmied, Seiler C, et al: Missed diaphragmatic injuries and their long term sequelae. J Trauma.1998; 44 (1): 183-8.
8. Sales R, López S, Buñuel A, et al.Hemotórax debido a desgarro esplénico y rotura aguda de diafragma. Emergencias.2000;12(5):345-7.
9. Meyers BF, Mc Cabe CJ. Traumatic diaphragmatic hernia, occult marker of serious injury. Annals of Surgery. 1993;218:783-90.
10. Carballosa Espinos L. Hernia diafragmática traumática. Informe de un caso. Arch Cir Gen Dig [revista en Internet].2007[citada: enero de 2009];1:[aprox. 6 p]. Disponible en: <http://www.cirugest.com/revista/2007/16/2007-08-20.htm>
11. Gómez G, Fibla J, Farina C, et al. Lesión diafragmática traumática. Revisión de 8 casos. Arch Bronconeumol.2002;38:455-7.
12. Ramos C, Koplewitz B, Babyn P. What have we learned about traumatic diaphragmatic hernias in children?. J Pediatr Surg.2000; 35: 601-4.
13. García A, Villar J, Muffak K, et al. Rotura traumática del diafragma. Cir Esp.2005; 7:105-7.
14. Lerner ChA, Dang Hai, Kutilek RA. Strangulated traumatic diaphragmatic hernia simulating a subphrenic abscess. J Emerg Med.1997;15(6):849-53.
15. Singh S, Kalan M, Moreyra C, Buckman RF,Jr. Diaphragmatic rupture presenting 50 years after the traumatic event. J Trauma. 2000;49(1):156-159.
16. Jones TK. Diagnostic imaging in blunt trauma of the abdomen. Surg Gynecol Obstet.1983;157:389.
17. Figueroa Becerra J, Gutiérrez Dávila A. Presentación tardía de hernia diafragmática traumática con compromiso de colon. Rev Hosp Jua Mex. 2007;74(1):35-9.